DEPARTMAN ZA VETERINARSKU MEDICINU - DEPARTMENT FOR VETERINARY MEDICINE
2000
NOVI SAD

VETERINARSKI PREGLED

NAUČNI ČASOPIS
DEPARTMANA ZA VETERINARSKU MEDICINU

VETERINARY REVIEW

SCIENTIFIC JOURNAL OF THE
DEPARTMENT OF VETERINARY MEDICINE

VOL 3 No 1 December 2022

CIP - Каталогизација у публикацији
Библиотеке Матице српске, Нови Сад

619

VETERINARSKI pregled : naučni časopis Departmana za veterinarsku medicinu Novi Sad = Veterinary review : scientific journal of the Department of Veterinary Medicine Novi Sad / glavni i odgovorni urednik Aleksandar Potkonjak. - Vol. 3, no. 1 (decembar 2022)- .
- Novi Sad : Departman za veterinarsku medicinu, Poljoprivredni fakultet, Univerzitet u Novom Sadu, 2022- . - 25 cm

Godišnje. - Dostupno i na:
http://www.nsveterina.edu.rs/publikacije/casopisi/ = Veterinarski pregled (Online) = ISSN 2683-5924

ISSN 2683-5932 = Veterinarski pregled

COBISS.SR-ID 14813961

VETERINARSKI PREGLED

Izdavač: Departman za veterinarsku medicinu, Poljoprivredni fakultet, Univerzitet u Novom Sadu, Trg Dositeja Obradovića 8, 21000 Novi Sad

Glavni i odgovorni urednik: Prof. dr Aleksandar Potkonjak

Zamenici urednika: Prof. dr Ivan Stančić i Prof. dr Mihajlo Erdeljan

Tehnički urednici: Doc. dr Zoran Ružić i Dr Ivan Galić, asist.

Sekretar: Dr vet. Tijana Kukurić, asist.

Uređivački odbor:

Prof. dr Dragica Stojanović, Srbija
Prof. dr Romana Turk, Hrvatska
Prof. dr Miodrag Radinović, Srbija
Prof. dr Bojan Toholj, Srbija
Prof. dr Marko Cincović, Srbija
Prof. dr Nikolina Novakov, Srbija
Prof. dr Jože Starič, Slovenija
Prof. dr Ramiz Ćutuk, BiH
Prof. dr Radojica Đoković, Srbija
Doc. dr Jožica Ježek, Slovenija
Prof. dr Ozren Smolec, Hrvatska
Prof. dr Zdenko Kanački, Srbija
Prof. dr Romeo Teodor Cristina, Rumunija
Prof. dr Bojan Blagojević, Srbija
Prof. dr Plamen Trojačanec, Severna Makedonija
Prof. dr Slavča Hristov, Srbija
Prof. dr Senad Prašović, BiH
Doc. dr Nenad Stojanac, Srbija
Doc. dr Ognjen Stevančević, Srbija

Predsednik izdavačkog saveta: Prof. dr Nedeljko Tica, dekan Poljoprivrednog fakulteta

Izdavački savet:

Prof. dr Nada Plavša
Prof. dr Dragan Rogan
Prof. dr Ljubica Spasojević Kosić
Prof. dr Vesna Lalošević
Prof. dr Slobodan Stojanović
Prof. dr Ivana Davidov
Prof. dr Božidar Savić
Prof. dr Zorana Kovačević
Prof. dr Marija Pajić
Doc. dr Stanislav Simin
Doc. dr Jovan Spasojević
Doc. dr Annamaria Galfi Vukomanović
Doc. dr Ljiljana Kuruca
Doc. dr Bojana Vidović
Doc. dr Vuk Vračar

Predmet časopisa: Časopis objavljuje naučne i stručne radove iz oblasti veterinarske medicine i srodnih disciplina.
Jezik radova: Srpski (sa engleskim apstraktom) ili Engleski (sa srpskim sažetkom) po želji autora.
Periodičnost: Jedna sveska godišnje
Vrste radova: Originalni radovi, Pregledni radovi, Meta-analize, Radovi iz istorije veterinarske medicine, Radovi iz oblasti veterinarskog obrazovanja, Prikaz slučaja, Prikaz tehničkih rešenja, Prikazi knjiga, Naučna kritika, Pisma uredništvu, Izveštaji sa seminara i drugih stručnih događaja.
Format: Časopis izlazi u štampanoj/elektronskoj formi i biće publikovan na sajtu Departmana za veterinarsku medicinu
Prijava radova na mejl: vetpregled@gmail.com

DEPARTMAN ZA VETERINARSKU MEDICINU
Poljoprivrednog fakulteta Univerziteta u Novom Sadu

Vivat Medicina Veterinaria Universitatis Studiorum Neoplantensis

VETERINARY REVIEW

Publisher: Department of Veterinary Medicine, Faculty of Agriculture, University of Novi Sad,Trg Dositeja Obradovića 8, 21000 Novi Sad

Editor-in-Chief: Prof. dr Aleksandar Potkonjak

Deputy Editors: Prof. dr Ivan Stančić and Prof. dr Mihajlo Erdeljan

Techinal Editors: Doc. dr Zoran Ružić and Dr Ivan Galić, asist.

Secretary: Dr vet. Tijana Kukurić, asist.

Editorial Board:

Prof. dr Dragica Stojanović, Serbia
Prof. dr Romana Turk, Croatia
Prof. dr Miodrag Radinović, Serbia
Prof. dr Bojan Toholj, Serbia
Prof. dr Marko Cincović, Serbia
Prof. dr Nikolina Novakov, Serbia
Prof. dr Jože Starič, Slovenia
Prof. dr Ramiz Ćutuk, BiH
Prof. dr Radojica Đoković, Serbia
Doc. dr Jožica Ježek, Slovenia
Prof. dr Ozren Smolec, Croatia
Prof. dr Zdenko Kanački, Serbia
Prof. dr Romeo Teodor Cristina, Romania
Prof. dr Bojan Blagojević, Serbia
Prof.dr Plamen Trojačanec, North Macedonia
Prof. dr Slavča Hristov, Serbia
Prof. dr Senad Prašović, BiH
Doc. dr Nenad Stojanac, Serbia
Doc. dr Ognjen Stevančević, Serbia

President of the Publishing Council: Prof. dr Nedeljko Tica, Dean of the Faculty of AgriculturePublishing

Council:

Prof. dr Nada Plavša
Prof. dr Ljubica Spasojević Kosić
Prof. dr Vesna Lalošević
Prof. dr Slobodan Stojanović
Prof. dr Ivana Davidov
Prof. dr Božidar Savić
Prof. dr Zorana Kovačević
Prof. dr Marija Pajić
Doc. dr Stanislav Simin
Doc. dr Jovan Spasojević
Doc. dr Annamaria Galfi Vukomanović
Doc. dr Ljiljana Kuruca
Doc. dr Bojana Vidović
Doc. dr Vuk Vračar

Subject of the Journal: The Journal publishes scientific and professional papers in the field of veterinary medicine and related disciplines.
Language: Serbian (with English abstract) or English (with Serbian abstract).
Periodicity: One No per year
Papers: original papers, review articles, meta – analysis, papers from the history of veterinary medicine, papers in the field of veterinary education, case report, technical solutions, book, scientific polemic, letters to the Editor, reports from seminars and other professional events.
For m at: The journal is published in printed and electronic form and will be published on the website of the Department of Veterinary Medicine.
Manuscript submission: vetpregled@gmail.com

DEPARTMENT OF VETERINARY MEDICINE
Faculty of Agriculture University of Novi Sad

Vivat Medicina Veterinaria Universitatis Studiorum Neoplantensis

Sadržaj

PROMENE NA JETRI I SRCU PILIĆA OBOLELIH OD INFEKTIVNE ANEMIJE
LIVER AND HAERT CHANGES IN CHICKEN WITH INFECTIOUS ANAEMIA
Bojana Blagojević, Katarina Savović, Annamaria Galfi Vukomanović, Tijana Kukurić, Maja Došenović Marinković, Vladimir Vidović.....9

POST MORTEM PREGLED PLUĆA TOVNIH SVINJA
POST MORTEM EXAMINATION OF THE LUNGS OF FATTENING PIGS
Ivana Davidov, Ognjen Stevačević, Jelena Aleksić Radojković, Annamaria Galfi Vukomanović, Tijana Kukurić, Jovan Stanojević, Katarina Savović.....15

KOMPARATIVNA RADIOLOŠKA I ULTRAZVUČNA DIJAGNOSTIKA UROLITA PASA
COMPARATIVE RADIOGRAPHIC AND ULTRASONOGRAPHIC DIAGNOSIS OF UROLITHIASIS IN DOGS
Annamaria Galfi Vukomanović, Ivana Davidov, Mihajlo Erdeljan, Bojana Blagojević.....21

ULTRAZVUČNA PROCENA VITALNOSTI FETUSA PSA - PRIKAZ SLUČAJA
ULTRASONOGRAPHIC ASSESSMENT OF CANINE FETAL VITALITY - CASE REPORT
Ivan Galić, Sandra Nikolić, Jovan Spasojević, Tijana Kukurić, Nadežda Tešin, Stevan Rodić, Nenad Popović, Marija Terzić.....28

REDAK SLUČAJ AMELOBLASTOME KOD MUZNE KRAVE
RARE CASE OF AMELOBLASTOMA IN DAIRY COW
Katarina Savović, Jovan Stanojević.....34

PARAMETRI METABOLIČKOG PROFILA KOD KRAVA SA SUBKLINIČKIM I KLINIČKIM MASTITISOM
PARAMETERS OF THE METABOLIC PROFILE IN COWS WITH SUBCLINICAL AND CLINICAL MASTITIS
Jovan Stanojević, Miodrag Radinović, Marko Cincović.....39

CONFIRMATION OF THE PRESENCE OF STEC IN DOGS FROM SERBIA USING THE VEROCYTOTOXIC CELL ASSAY
POTVRDA PRISUSTVA STEC KOD PASA U SRBIJI PRIMENOM TESTA VEROCITOTOKSIČNOSTI
Vuk Vračar, Dragana Vujin, Dušan Lalošević, Jana Mitrović, Vesna Lalošević.....45

Redosled radova u sadržaju postavljen po abecednom redu prvog slova prezimena prvog autora rada

VETERINARSKI PREGLED / VETERINARY REVIEW, Vol 3, No1, 2022
ISSN: 2683-5932; ISSN(Online): 2683-5924; UDK 378.147
Blagojević et al., pp 9-14

PROMENE NA JETRI I SRCU PILIĆA OBOLELIH OD INFEKTIVNE ANEMIJE

LIVER AND HAERT CHANGES IN CHICKEN WITH INFECTIOUS ANAEMIA

Bojana Blagojević[a*], Katarina Savović[a], Annamaria Galfi Vukomanović[a], Tijana Kukurić[a] Maja Došenović Marinković[b], Vladimir Vidovic[c]

[a]Departman za veterinarsku medicinu, Poljoprivredni fakultet, Univerzitet u Novom Sadu, Trg Dositeja Obradovića 8, 21000 Novi Sad
[b]Mačvanska srednja škola, Janka Veselinovića 1, 15350 Bogatić
[c]Departman za medicinsku onkologiju, Institut za onkologiju Vojvodine, Put doktora Goldmana 4, 21204 Sremska Kamenica
[a]Department of veterinary medicine, Faculty of Agriculture, University of Novi Sad, Trg Dositeja Obradovića 8, 21000 Novi Sad
[b]Macva high school, Janka Veselinovića 1, 15350 Bogatic
[c]Department of Medical Oncology, Oncology Institute of Vojvodina, Put doktora Goldmana 4, 21204 Sremska Kamenica
**Autor za kontakt: bojana.vidovic@polj.uns.ac.rs*

SAŽETAK

Infektivna anemija pilića je akutno virusno oboljenje pilića uzrasta do 2 nedelje. U martu mesecu 2021. godine na farmi komercijalnih pilića, pilići starosti 12 dana su ispoljili karakteristične kliničke simptome: u vidu depresije, nekordisanog kretanja, padanja u stranu i iznenadnih uginuća. U sali za prosekturu Departmana za veterinarsku medicinu, Poljoprivrednog fakulteta u Novom Sadu obdukovano je 100 uginulih pilića. Patomorfoliškim pregledom ustanovljeni su karakteristični znaci u vidu pododermatitisa, gangrenoznog kože krila i atrofija timusa i kostne srži. S obzirom da se dijagnoza infektivne anemije pilića postavlja na osnovu patoanatomskih i patohistoloških promena na limfatičnim organima, koži i mišićima, ovim istraživanjem se dobio uvid o promene na jetri i srcu ugunulih pilića.

Ključne reči: infektivna anemija pilića, virus anemija pilića (CAV), patomorfološke promene, patohistološki nalaz, jetra, srce

ABSTRACT

Chicken infectious anaemia disease is a viral disease of chickens up to 2 weeks old. In March 2021, at a commercial chicken farm, 12-day-old chickens showed characteristic clinical symptoms: depression, uncoordinated movement, falling to one side and sudden death. A total of 100 randomly selected dead chickens were examined in the examination hall of the Department of Veterinary Medicine, Faculty of Agriculture in Novi Sad. Pathomorphological examination revealed characteristic signs, such as pododermatitis, gangrenous dermatitis affecting the skin of the wings and atrophy of the thymus and bone marrow. Diagnosis of chicken infectious anaemia disease is mostly based on pathomorphological and histopathological changes in the lymphatic organs, skin and muscles. Due to this research it is provided insight into the changes in the liver and heart of dead chickens.

Key words: chicken infectious anaemia, chicken anaemia virus (CAV), pathomorphology, histopathology, liver, heart

UVOD

Infektivna anemija pilića je akutno virusno oboljenje pilića starosti do 2 nedelje. Virus anemije pilića (CAV) je ikosaedarski virus sa jednolančanom DNK, veličine 25 nm, bez omotača, iz roda *Gyrovirus*, porodice *Anelloviridae* (1). Ranije je klasifikovan kao cirkovirus, ali značajne razlike u organizaciji genoma uslovile su njegovu reklasifikaciju u novu porodicu Anelovirusa (2).

Čest izvor infekcije je kontaminirano jato. Do vertikalnog prenošenja oboljenja dolazi kada se inficiraju seronegativne kokoške, koje prestavljaju izvor infekcije sve dok se ne razvije odgovarajući nivoi neutralizujućih antitela. Pilići izleženi inficiranih jaja su viremični, a CAV može brzo da se širi horizontalnim putem od jedinki do osetljivih, odnosno pilića bez maternalnih antitela. Još jedan izvor vertikalnog prenošenja infekcije su petlovi, koji izlučuju uzročnika spermom (3). Horizontalni prenos infekcije se odvija fekalno-oralnim putem, respiratornim putem i preko inficiranog epitela folikula perja (4).

Infekcija virusom anemije pilića ima štetne efekte na proliferativne odgovore limfocita slezine i na proizvodnju interleukina-2 i interferona od strane splenocita (5). Infekcija može da izazove značajno smanjenje stvaranja antigen-specifičnih citotoksičnih T ćelija i T-pomoćnih ćelija usmerenih protiv drugih patogena (6). Pored defekta T-ćelija, funkcije makrofaga kao što su ekspresija Fc-receptora, fagocitoza i antimikrobna aktivnost mogu da budu poremećene. Zbog smanjenih T-pomoćnih ćelija, proizvodnja antitela nakon vakcinacije protiv drugih patogena može da bude smanjena (7).

Kod uginulih pilića organi su bledi, timus je atrofičan, a *bursa Fabricii* smanjena. Kostna srž je bledo crvena ili žuta (8). Krvarenja mogu da budu prisutna u koži ili ispod kože, u skeletnim mišićima i drugim organima. Takođe, mogu da budu prisutne i lezije nastale kao posledica sekundarnih bakterijskih infekcija. U primarnim i sekundarnim limfoidnim organima smanjena je populacija limfoidnih ćelija (3). Najmarkantnija promena je atrofija korteksa timusa. Kostna srži je atrofična ili hipoplastična (8,9).

Dijagnoza oboljenja se zasniva na anamnezi, kliničkoj slici, patomorfološkom i patohistološkom nalazu. Postavljanje dijagnoze je zahtevno zbog ograničenog broja ćelijskih linija koje podržavaju replikaciju uzročnika. Ćelijske linije rastu u suspenziji, tako da je citopatski efekat CAV infekcije teško prepoznati (10).

S obzirom da se dijagnoza infektivne anemije pilića postavlja na osnovu patoanatomskih i patohistoloških promena na

limfatičnim organima, koži i skeletnim mišićima, cilj rada je da se postmortalnim pregledom ustanove patomorfološke promene na jetri i srcu pilića, koji su imali karateristične kliničke simptome.

MATERIJAL I METOD

Istraživanje je sprovedeno u martu 2021. godine na farmi komercijalnih pilića kapaciteta 15.400 brojlera. Pilići starosti 12 dana ispoljili su karakteristične kliničke simptome: depresiju, nekordinisano kretanje, padanje u stranu i iznenadna uginuća. U sali za prosekturu Departmana za veterinarsku medicinu, Poljoprivrednog fakulteta u Novom Sadu obdukovano je 100 pilića od ukupno 400 dostavljenih pilića. Obdukcija je obavljena po pravilima obdukcione tehnike.

Nakon obdukcije, uzorkovano je tkivo timusa, kostne srži, Fabricijeve burze i slezine, za patohistološku analizu, u cilju potvrde infekcije virusom anemije pilića (CAV). Uzorkovano je tkivo srca i jetre, radi procene promena u histološkoj građi. Tkiva su fiksirana u 10% neutralnom puferisanom formalinu i rutinski obrađena pre nego što su ukalupljena u parafinski vosak. Parafinski kalupi su sečeni na mikrotomu, na debljinu od 5µm, a zatim obojeni hematoksilin-eozinom (HE).

REZULTATI

Tokom druge nedelje života pilića uočena je pojava kliničkih simptoma. Obolele jedinke su bile depresivne, unos hrane i vode je bio smanjen, uočeno je njihovo grupisanje, nakostrešenost perja i bledilo kreste. Mnogi pilići su imali otok kože i eritem koji se širio od prstiju nogu do tarzusa. Uočeni su i pododermatitis, gangrenozni dermatitis kože krila (fotografija 1) i abdomena. Zbog gangrenoznog dermatitisa krila infektivna anemija pilića se naziva i bolest plavog krila (eng.- *blue wing disease*).

Fotografija 1. Gangrenozni dermatitis krila

Atrofija timusa i bledo crvena do žuta femoralna kostna srž su ustanovljeni kod 96 od 100 ispitivanih pilića. Kontaktni dermatitis nogu sa intenzivnim bilateralnim potkožnim edemom u potkolenicama bio je prisutan kod 84 od 100 pilića, a potkožna krvarenja u vratu i na krilima kod 92 od 100 pilića. Ostatke žumančane kese sa sadržajem zelene boje imalo je 77 od 100 pilića, a žumančena kesa je bila pričvršćena za tanko crevo.

Od pregledanih 100 srca pilića kod 13 jedinki uočen je fibrinozni perikarditis, a kod jedne *hydropericardium*. Kod ostalih pilića nisu uočene promene u miokardu. Pregledom jetre kod jedne jedinke su bila prisutna multifokalna nekrotična ognjišta, a kod četiri je jetra bila blago uvećana i braon-žućkaste boje.

U svim slučajevima u korteksu timusa je uočeno značajno smanjenje limfoidnih ćelija. Mala kružna intranuklearna acidofilna inkluziona tela su povremeno primećena u uvećanim ćelijama sa kariomegalijom. Kod svih jedinki je bila prisutna masna promena retikularne strome kostne srži i difuzno iscrpljivanje hemopoetskih ćelija (pancitopenija) kao i pojava edema. Glavni nalaz u burzi Fabricii bila je blaga do umerena istrošenost folikularnih limfoida. Kod 93 od 100 pilića uočena je ćelijska infiltracija limfocitima, heterofilima, makrofagima i plazma ćelijama u interfolikularnom vezivnom tkivu. U 11 slučajeva gubitak limfoidnih ćelija bio je praćen edemom i krvavljenjima. Pored iscrpljivanja limfoidnih ćelija i okolnih centralnih arterija, u beloj pulpi slezine bilo je brojnih područja fibrinoidne nekroze. Izolovani folikuli zavisni od burze primećeni su u slezinama 22 pileta.

Patohistološkim pregledom srca i jetre ustanovljne su sporadične lezije. Kod četiri srca su sa miokarditisom (fotografija 2), a fibrinozni perikarditis kod 13 od 100 pileta.

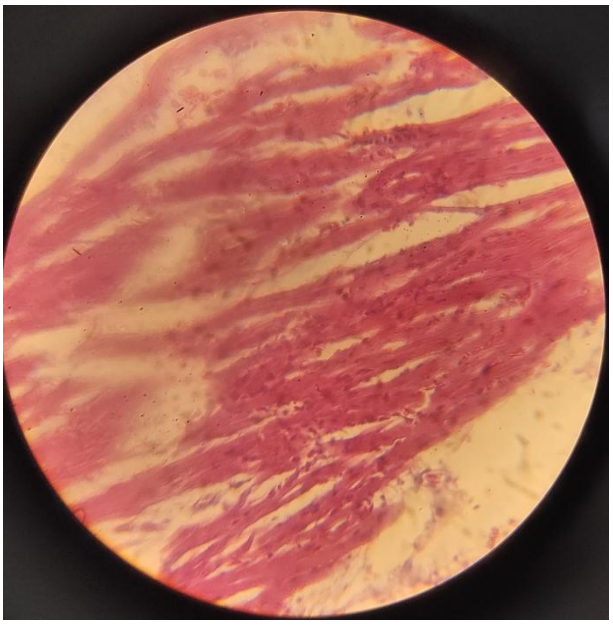

Fotografija 2. Mikarditisa HE, 10x

Kod četiri jedinke uočena je masna promena hepatocita i periportalni/sinusoidni limfoidni infiltrati sa povremenim mitotičkim figurama. Nekrotične promene jetre u vidu koagulacione nekroze hepatocita uočene su kod jedne jedinke, a kongestija jetre srednjeg inteziteta kod tri jedinke (fotografija 3).

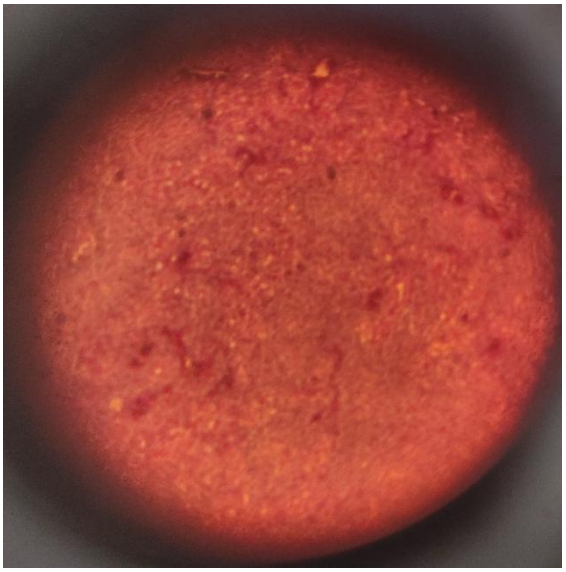

Fotografija 3. Kongestija jetre. HE, 10x

U jetri su pronađeni mali rasuti limfoidni agregati (fotografija 4). U okruglim, ovalnim ili izduženim nukleusima hepatocita limfoidnih agregata ili intrasinusoidima uočene su virusne inkluzije.

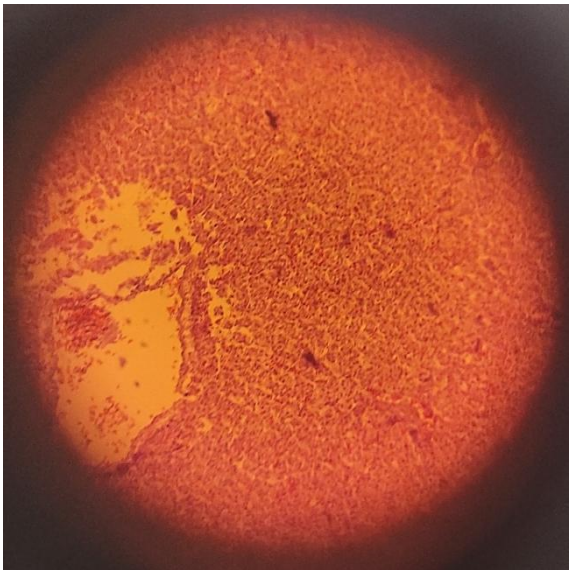

Fotografija 4. Rasuti limfoidni agregati u jetri. HE, 10x

DISKUSIJA

U radu je opisana pojava infekcije pilića sa uzročnikom infektivne anemije pilića (CAV) u komercijalnom jatu. Ustanovljene patoanatomske promene su slične ranije opisanim od strane drugih autora (5, 11, 12).

Otok kože i gangrenozni dermatitis su lezije koje se javljaju samo u slucajevima infekcija u prirodnim uslovima (13). Pretpostavlja se da je pojava pododermatitisa (14) i gangrenoznog dermatitisa (15) posledica sekundarnih bakterijskih infekcija povezanih sa imunosupresijom izazvanom CAV infekcijom (13).

Ustanovljene patohistoloske lezije kod uginulih pilića karakterišu se limfoidnim osiromašenjem kortikalnih timocita sa atrofijom hemopoetskog tkiva u kostnoj srži, slezini i *bursa Fabricii*. Pomenute promene su opisane kao posledica eksperimentalne infekcije CAV (12) i mogle bi da objasne pojavu sekundarnih infekcija kože i drugih organa (4, 16).

Postoje neslaganja u pogledu uloge *bursa Fabricii* u patogenezi bolesti. Neke studije ukazuju da je bursa ciljni organ (9), a druge studije ukazuju samo na manju replikaciju virusa u ovom limfoidnom organu (6, 18, 19). Ovim istraživanjem zasnovanim na prirodnoj infekciji pilića, uočeno je da je burza glavni organ za replikaciju virusa, što ukazuje na moguća neslaganja između rezultata eksperimentalne i prirodne infekcije, najverovatnije zbog razlika u dizajnu eksperimentalnih studija (11, 20).

Povremeni nalaz lezija na srcu, fibrinozni perikarditis i multifokalni miokarditis su najverovatnije posledica sekundarnih bakterijskih infekcija koje neki autori (3, 8, 9) povezuju sa promenama na skeletnim mišičima. Slične nalaze na srčanom mišiću pronašli su Castano i sar. (20) i pripisali ih sporedinom nalazu. U nasem radu fibrinozi perikarditis ustanovljen u dva, a multifokalni miokarditis u četiri slučaja.

Patohistološke promene ustanovljene u ovom radu su u saglasnosti sa nalazima Smyth i sar. (9) i Castano i sar. (20), koji su uočili CAV antigen u povremenim okruglim, ovalnim ili izduženim jedrima hepatocita, obično unutar limfoidnih agregata ili intrasinusoidno, kao i masnu promenu hepatocita i periportalni odnosno sinusoidni limfoidni infiltrat. Koagulacionu nekrozu hepatocita nije ustanovio ni jedni autori, tako da bi ovu promenu mogli da podvedemo pod slučajni nalaz.

ZAKLJUČAK

Radovi o prirodnoj infekciji pilića nisu brojni. S obzirom da se dijagnoza infektivne anemije pilića postavlja na osnovu patomorfoloskih promena na limfatičnim organima, koži i skeletnim mišićima, ovim radom je pružen uvid o promene na jetri i srcu inficiranih pilića. Patohistološki nalaz na jetri i srcu nisu karakteristični da bi učinili lakšim postavljanje dijagnoze ovog oboljenja pilića.

LITERATURA

1. *Rosario K., Breitbart M., Harrach B., Segales J., Delwart E., Biagini P., Varsani A. Revisiting the taxonomy of the family Circoviridae: establishment of the genus Cyclovirus and removal of the genus Gyrovirus. Archiv of Virology 2014, 162: 1447-1463.*
2. *Biagini P. Classification of TTV and related viruses (anelloviruses). In: de Villiers E-M, Hausen Hz (eds) TT viruses: the still elusive human pathogens. Springer 2009, Berlin, pp 21–33.*
3. *McNulty M.S. Chicken anaemia agent: a review. Avian pathology 1992, 20: 187-203.*
4. *Miller M.M., Schat K.A. Chicken infectious anaemia virus: an example of the ultimate host-parasite relationship. Avian Disease 2004, 48: 734-745.*
5. *Tan J., Tannock G.A. Role of viral load in the pathogenesis of chicken anaemia virus. Journal of General Virology 2005, 86: 1327-1333.*
6. *Vazyri A., Silim A., Bleau C., Frenette D., Lamontagne L. Chicken infectious anaemia vaccinal strain persists in the spleen and thymus of young chicks and induce thymic lymphoid cell disorders. Avian Pathology 2011, 40: 377-385.*
7. *Yang L., Yan H., Jiayuau F., Yixin W., Zhizhong C., Lichun F., Shuang C. Molecular characterization of chicken infectious anaemia virus from contaminated live-virus vaccine. Poultry Science 2017, 96: 1045-1051.*
8. *Kuscu B., Gurel A. Lesions in the thymus and bone marrow in chicks with experimentally induced chicken infectious anaemia disease. Journal of Veterinary Science 2008, 9: 15-23.*
9. *Smyth J.A., Moffett D.A., McNulty M.S., Todd D., Mackie D.P. A sequential histopathologic and immunocytochemical study of chicken anemia virus infection at one day of age. Avian Disease 1993, 37: 324-338.*
10. *Hailemariam Z., Rahman A., Hair-Bejo M., Ching T. Detection and characterization of chicken anaemia virus from commercial broiler breeder chickens. Virology Journal 2008, 5: 128.*
11. *Haridy M., Sasaki J., Ikezawa M., Okada K., Goryo M. Pathological and immunohistochemical studies of subclinical infection of chicken anaemia virus in 4-week-old chickens. Journal of Veterinary Medical Science 2012, 74: 757-764.*
12. *Wani M.Y., Dhama K., Malik Y.S. Impact of virus load on immunocytological and histopathological parameter during clinical chicken anaemia virus (CAV) infection in poultry. Microbial Pathogenesis 2016, 96: 42-51.*
13. *McNeilly F., Adair B.M., McNulty M.S. In vitro infection of mononuclear cells derived from various chicken lymphoid tissues by chicken anaemia virus. Avian Pathology 1994, 23: 547-556.*
14. *Schat K.A. Chicken anaemia virus. Current Topics in Microbiology and Immunology 2009, 331: 151-183.*
15. *Shivaprasad H.L., Barnes H.J. Integumentary system. In: Avian Histopathology 4th Edition, T Abdul-Aziz, OJ Flecher, HJ Barnes, Eds., Omnipress, Jacksonville 2016, pp. 615-639.*
16. *Vielitz E., Landgraf H. Anaemia-dermatitis of broilers: field observations on its occurrence, transmission and prevention. Avian Pathology 1988, 17: 113-120.*
17. *Smyth J.A., Moffett D.A., Connor T.J., McNulty M.S. Chicken anaemia virus inoculated by the oral route causes lymphocyte depletion in the thymus in 3-week-old and 6-week-old chickens. Avian Pathology 2006, 35: 254-259.*
18. *Lien Y.Y., Huang C.H., Sun F.C., Sheu S.C., Lu T.C. Development and characterization of a potential diagnostic monoclonal antibody against capsid protein VP1 of the chicken anaemia virus. Journal of Veterinary Science 2012, 13: 73-79.*
19. *Giotis E.S., Rothwell L., Scott A., Hu T., Talbot R. Transcriptomic profiling of viral-host cell interaction following chicken anaemia virus (CAV) infection in an in vivo model. PLoS One 2015, 10: e0134866.*
20. *Castano P., Benavides J., Lee M.S., Fernandez M., Fuertes M., Royo M., Fernandez J.M., Perez V., Ferreras M.C. Tissue tropism of chicken anaemia virus in naturally infected broiler chicken. Journal of Comparative Pathology 2019, 167: 32-40.*

VETERINARSKI PREGLED / VETERINARY REVIEW, Vol 3, No1, 2022
ISSN: 2683-5932; ISSN(Online): 2683-5924; UDK 378.147
Davidov et al., pp 15-20

POST MORTEM PREGLED PLUĆA TOVNIH SVINJA

POST MORTEM EXAMINATION OF THE LUNGS OF FATTENING PIGS

Ivana Davidov[a*], Ognjen Stevačević[a], Jelena Aleksić Radojković[b], Annamaria Galfi Vukomanović[a], Tijana Kukurić[a], Jovan Stanojević[a], Katarina Savović[a]

[a]*Departman za veterinarsku medicinu, Poljoprivredni fakultet, Univerzitet u Novom Sadu, Trg Dositeja Obradovića 8, 21000 Novi Sad*
[b]*Fakultet veterinarske medicine, Univerzitet u Beogradu, Bulevar oslobođenja 18, 11000 Beograd*
[a]*Department of veterinary medicine, Faculty of Agriculture, University of Novi Sad, Trg DositejaObradovića 8, 21000 Novi Sad*
[b]*Faculty of veterinary medicine, University of Belgrade, Bulevar oslobođenja 18, 11000 Belgrade*
**Autor za kontakt: ivana.davidov@polj.edu.rs*

SAŽETAK

Osnovni cilj istraživanja je da se ustanove post mortem promene na plućima tovnih svinja, koja su uginula usled posledica respiratornih oboljenja. Respiratorni sistem domaćih životinja omogućava fiziološki proces stalne razmene gasova između organizma i spoljašnje sredine. Istraživanje je sprovedeno u periodu od marta do decembra 2021. godine u sali za prosekturu Departmana za veterinarsku medicinu, Poljoprivrednog fakulteta u Novom Sadu, gde je ukupno pregledano 500 tovljenika, oba pola. Od ukupno 500 pregledanih pluća, 300 je pregledano u letnjem periodu, dok je 200 pluća pregledano u zimskom periodu. Bez vidljivih promena u letnjem periodu je bilo 8,67% pluća, dok je u zimskom periodu taj procenat iznosio 9%. Sa najvećom masom su bila pluća sa mikoplazmatskom pneumonijom i njihova težina je iznosila 1.280 gr. Nakon merenja dužine pluća uočena je približno ista dužina, koja se kretala u rasponu od 23-29 cm.

Ključne reči: post mortem, pluća, svinje

ABSTRACT

The main goal of this study was to establish the post mortem changes in the lungs of fattening pigs after the autopsy of dead individuals, which died as a result of respiratory diseases. The respiratory system of domestic animals enables the physiological process of constant exchange of gases between the organism and the external environment. The research was conducted in the period from March to December 2021 in the examination hall of the Department of Veterinary Medicine, Faculty of Agriculture in Novi Sad, a total of 500 fattening animals, of both sexes, were examined. Out of a total of 500 lungs examined, 300 were examined in the summer period, while 200 lungs were examined in the winter period. There were 8.67% of lungs without visible changes in the summer period, while in the winter period that percentage was 9%. The lungs with mycoplasmal pneumonia had the largest mass and their weight was 1,280 g. After measuring the length of the lungs, approximately the same length was observed, which ranged from 23-29 cm.

Key words: post mortem, lungs, pigs

UVOD

Pod respiracijom ili disanjem se u najširem smislu te reči podrazumevaju procesi stalne razmene gasova između živih organizama i spoljašnje sredine. Respiratorni sistem je otvoren prema spoljašnjoj sredini i stoga izložen živim i neživim agensima, a kao posledice stalnoj izloženosti iritantnim i štetnim agensima nastaju opstruktivne (pneumonije, hronični bronhitis i emfizem) i restriktivne bolesti pluća čije su posledice njihova ograničena funkcija.

Proces respiracije može se podeliti u dva glavna funkcijska dela; 1) *osnovna uloga,* razmena gasova između organizma i spoljašnje sredine, odnosno razmena O_2 i CO_2 između krvi i alveolarnog vazduha i 2*) sekundarne funkcije*, uključuju regulaciju pH ćelijskih tečnosti i kontrolu telesne temperature organizma.

Sluz koja se nalazi u plućima sadrži sekretorni imunoglobulin (IgA) i druge supstance koje štite pluća od infekcija. Pluća učestvuju i u vrlo složenom hormonskom sastavu kontrole krvnog pristiska. Vrlo dobro su vaskularizovani organ, s dvostrukom cirkulacijom koju omogućuju pulmonalne i bronhijalne arterije (1).

Respiratorne bolesti svinja nanose velike ekonomske štete u vidu direktnih gubitaka. Ova oboljenja dovode do finansijskih gubitaka kao posledica povećanja stope smrtnosti, smanjenja dnevnog prirasta, kao i smanjenje telesne mase, zatim povećenja troškova ishrane i troškova lečenja (2). Posledica toga je svakodnevna produkcija velike količine gasova, vodene pare, toplote i čestica bioaerosola, koji direktno utiču na promenu fizičkog i hemijskog sastava vazduha u unutrašnjosti objekta, a time i na organizam životinja (3). Bolesti respiratornog sistema svinja su redovni pratioci intenzivne proizvodnje, čija je učestalost u poslednjih 30 godina enormno povećana.

Poremećaji funkcije pluća imaju veliki značaj u svinjarstvu, a učestalost njihove pojave zavisi od različitih faktora, od kojih je najbitniji način uslova držanja (4).

Svinje se drže u zatvorenom prostoru, preintenzivno se koriste smeštajni kapaciteti, veliki broj jedinki je u neadekvatnim objektima, a nutritivne deficitarnosti uslovile su pojavu proizvodnih ili tehnoloških bolesti, koje su specifične za ovaj vid proizvodnje (5).

Potrebe za ovakvim istraživanjem postoje kako bi se utvrdila učestalost i zastupljenost promena na plućima tovnih svinja. Patomorfološke promene dovode do

menjanja strukture pluća koja ne moraju da prolaze sa kliničkim manifestacijama. Često se takve subkliničke manifestacije disfunkcije pluća uočavaju na liniji klanja. Druga potreba za ovim istraživanjem predstavlja sprovođenje dobre profilakse kako bi se smanjila pojava patomorfoloških promena i ekonomskih gubitaka kako vlasnika tako i proizvođača tovnih svinja. Neophodnost istraživanja pokazuju činjenice da je u deset najvažnijih bolesti koje prave problem na farmama u Americi enzootska pneumonija na drugom mestu sa zastupljenošću od 29% i na desetom pleuropneumonija (uzročnika *A. pleuropneumoniae*) sa zastupljenošću od 8,1%. Jedan od glavnih uzroka smrti na farmama svinja je akutna pleuropneumonija izazvana *A. pleuropneumoniae* (6). Prevalenca pneumonije tovnih svinja širom zemalja Amerike iznosi 5,4% do 70% (7).

Cilj rada je da se post mortem pregledom ustanove patomorfološke promene na plućima tovnih svinja, koje vode poreklo sa farme gde su vladali nezadovoljavajući zoohigijenski uslovi i da se utvrde da li postoje morfometrijske karateristike na plućima sa određenom patologijom pluća tovnih svinja.

MATERIJAL I METOD

U periodu između marta i decembra 2021. godine, sa farme svinja kapaciteta 8.000 grla, na teritoriji Južno-bačkog okruga, u sali za prosekturu Departmana za veterinarsku medicinu, Poljoprivrednog fakulteta u Novom Sadu ukupno je pregledano 500 tovljenika, oba pola.

Svinje su držane u objektu na polurešetkastom podu. Mikroklimatski uslovi u objektima gde su držane tovne svinje su bili neadekvatni. U letnjem periodu je bilo vrlo zagušljivo i toplo, a u zimskom hladno i takođe zagušljivo. U periodu od marta do decembra 2021. godine, pri svakom ulasku u objekat sa tovnim svinjama, osećao se neprijatan miris, koji je „štipao za nos“ i koji je podsećao na miris pokvarenih jaja. Takođe, u tom periodu je bio znatan broj uginuća tovnih svinja. Broj uginulih svinja u letnjem periodu je bio vrlo visok i iznosio je 10-15 svinja na dan, dok je u ziskom periodu broj uginulih svinja bio do 10 dnevno.

Obdukcijom, nakon otvaranja grudne duplje i evisceracije organa grudne duplje, pregledana su pluća svih 500 tovnih svinja, tako što su dorzalna površina i kaudalni lobusi pluća okrenuti prema obducentu. Adspekcijskim pregledom su utvrđeni oblik, veličina, boja, konzistencija i izgled pluća na poprečnom preseku, kao i vidljive patomorfološke promene. Nakon adspekcijskog pregleda pluća, pluća su izmerena na elektronskoj vagi i klasičnim metrom je izmerena dužina pluća od kranijalnog do kaudalnog lobusa duž medijalne ravni, paramedijalno.

Rezultati pregleda i intenzitet ustanovljenih promena su evidentirani u formi obrasca koji je sačinjen po ugledu na Došen i sar. (8). Patomorfološke promene vezane su za bolesti respiratornog trakta. Promene u vidu hepatizacije plućnog tkiva na osnovu patomorfološkog nalaza vezane su za mikoplazmatsku pneumoniju, apcesi u kranijalnim i intermedijalnim lobulusima i gnojne bronhiektazije vezani su za bronhopneumoniju, a više fibrinozne i hemoragične lezije za aktinobacilusnu pneumoniju.

REZULTATI

Na osnovu dobijenih rezultata post mortem pregleda 500 pluća tovnih svinja (300 u letnjem periodu i 200 pluća u zimskom periodu) bez vidljivih promena je bilo 8,67% pluća u letnjem periodu, dok je u zimskom periodu taj procenat iznosio 9%. Najdominatnija uočena promena u periodu istraživanja (mart-decembar) je 52,33% mikoplazmatska pneumonija u letnjem odnosno 65,5% u zimskom periodu. Rezultati post mortem nalaza određenih patomorfoloških promena na plućima tovnih svinja su dati u tabeli 1.

Nakon makroskopskog (adspekcijskog) pregleda pluća tovnih svinja i postavljanja osnovne dijagnoze, svaka pluća su se ponaosob izmerila na vagi i klasičnim metrom im je izmerena dužina od kranijalnog do kaudalnog režnja paramedijalno.

U tabeli 2 su prikazane srednje vrednosti težine i dužine pluća tovnih svinja. Sa najvećom masom su bila pluća sa mikoplazmatskom pneumonijom i njihova težina je iznosila 1.280 g. Najmanju težinu ili najlakša pluća su bila sa aktinobacilusnom pneumonijom, čija je težina iznosila 1.150 g. Nakon merenja dužine pluća uočeno je da je dužina bila približno ista i da se kretala u rasponu od 23-29 cm, što odgovara anatomskoj dužini pluća.

Tabela 1. Rezultati post mortem pregleda pluća tovnih svinja na obdukciji u letnjem i zimskom periodu

Oboljenje	Letnji period	%	Zimski period	%
Mikoplazmatska pneumonija	157	**52,33**	131	**65,5**
Aktinobacilusna pneumonija	83	**27,67**	39	**19,5**
Bronhopneumonija	34	**11,33**	12	**6**
Bez vidljivih promena	26	**8,67**	18	**9**
Ukupno	**300**	**100%**	**200**	**100%**

Tabela 2. Rezultati merenja prosečnih težina i dužina pluća tovnih svinja

Oboljenje	Težina pluća (g)	Dužina pluća (cm)
Mikoplazmatska pneumonija	1.280	24
Aktinobacilusna pneumonija	1.150	29
Bronhopneumonija	1.190	23
Ukupan broj pregledanih pluća	**500**	**500**

DISKUSIJA

Tokom ovog istraživanja, u periodu od marta do decembra 2021. godine, od ukupno ispitanih pluća 500 tovljenika na 91,33% pluća tovljenika u letnjem periodu, odnosno 91% pluća tovljenika u zimskom periodu, primećene su promene. Dominantne promene na plućima ukazuju na mikoplazmatsku pneumoniju (52,33% u letnjem i 65,5% u zimskom periodu) što je skoro četiri puta više nego što su Zdolec i sar.(9) dobili u svom

istraživanju na 24.946 pluća tovljenika, gde su uočili mikoplazmatsku pneumoniju u 13,3% slučajeva.

Pored mikroplazmatske pneumonije, u ovom istraživanju uočene su promene na plućima koje se dovode u vezu sa aktinobacilusnom pneumonijom i bronhopnemonijom.

Odnos ovih promena je poređen sa rezultatima dobijenih u istraživanju Došen i sar. (8). Nalaz mikoplazmatske pneumonije je bio u 46,66% slučaja, što je približno rezultatima dobijenih u ovom istraživanju. Isti autori su ustanovili 10,37% aktinobacilusne pneumonije i 2,96% bronhopneumonija, što je značajno manji procenat promena u odnosu na rezultate u okviru ovog istraživanja, gde je 27,67% aktinobacilusna pneumonija i 11,33% bronhoneumonija.

Nekoliko studija je rađeno u cilju proučavanja mehanizma nastanka disfunkcije pluća kod životinja koje žive na farmama. Na plućima zečeva i morskih prasadi, koju su boravila na farmi svinja, sa lošom ventilacijom, u periodu od 12 meseci, post mortem uočene promene na plućima su bile hiperplazija epitela disajnih puteva, pneumonija i metaplazija traheja (10). Ovi podaci ukazuju na povezanost pojave respiratornih infekcija i oboljenja sa farme svinja gde je broj uginulih svinja u letnjem periodu bio vrlo visok i iznosio je 10-15 svinja na dan, dok je u zimskom periodu broj uginulih svinja bio do 10 dnevno.

Cliplef i McKay (11) su u svom istaživanju ustanovili da se težina zdravih pluća tovnih svinja kreće u rasponu od 875 do 1.180 gr, a da je prosečna težina pluća tovljenika 1.036,25 gr. Poznavajući činjenicu da se prilikom inflamacije odigravaju burne reakcije koje dovode do eksudacije ili proliferacije, što prati inflamatorni edem, za očekivanje je da se poveća težina pluća. Upravo je ova činjenica potvrđena u ovom istraživanju gde se prosečna težina pluća tovljenika kretala od 1.150 gr kod pluća sa aktinobacilusnom pneumonijom do 1.280 gr kod pluća sa mikoplazmatskom pneumonijom.

Intenziviranjem svinjarske proizvodnje uvećava se frekvenca i ekonomski značaj respiratornih bolesti, bez obzira na dosadašnje mere primenjene za njihovo suzbijanje (12). Velike ekonomske štete se ogledaju u vidu direktnih gubitaka zbog uginuća i prinudnog klanja, smanjenog dnevnog prirasta, većeg utroška hrane za kilogram prirasta, produženog vremena trajanja tova, troškova lečenja kao i u pojavi visokog procenta "lakih" svinja na klanici (13). Posebno zabrinjavaju gubici u kategoriji tovnih svinja koji u proseku iznose 5,6%, a u nekim farmama i do 15% (14).

ZAKLJUČAK

Na osnovu dobijenih rezultata istraživanja može se zaključiti da je post mortem pregled pluća svinja izuzetno značajan s obzirom na učestalost pojave patomorfoloških promena na plućima, kao što su mikoplazmatska pneumonija, aktinobacilusna pneumonija i bronhopneumonija. Nalaz ovih post moretm promena na plućima tovnih svinja, ukazuje na loš menadžment farme svinja u kojoj su predisponirajući faktori (preintenzivni smeštajni kapaciteti, zatvoreni prostori, loša ventilacija, stres kome je životinja izložena prilikom prenatrpanosti obljekta, neadekvatni higijenski uslova i dr.) doveli do razvoja patomorfoloških promena na plućima svinja. Takođe, na osnovu dobijenih rezultata, može se zaključiti da nema značajnih morfometrijskih karateristika na plućima tovnih svinja sa određenom patologijom.

ZAHVALNICA

This paper is a part of the research project "Development of new models of respiratory disease control in order to improve the quality and safety of pork" financed by the Provincial Secretariat for Higher Education and Scientific Research of Autonomous Province of Vojvodina, Republic of Serbia. Project Number: 142-451-2573/2021-01

LITERATURA

1. *Konig H.E. and Liebich H.G. Veterinary Anatomy of Domestic Mammals: Textbook and Colour Atlas. Schattauer Verlag, 2007.*
2. *Hoy S., Mehlhorn, G., and Lieschkhe B. The economic importance of respiratory diseases in pigs. Tierzucht 1987, 41:334-336.*
3. *Charavaryamath C., Janardhan S.K., Townsend H.G., Willson P and Singh B. Multiple exposures to swine barn air induce lung inflammation and airway hyper-responsiveness. Respiratory Research 2005, 6: 50-55.*
4. *Gagračin M., Simić M., Došen R., Ivetić V. Aktuelni zdravstveni problem u industrijskoj proizvodnji svinja i mogućnost njihovog rešavanja. Veterinasrki glasnik 2002, 56(1-2): 5-9.*
5. *Gagračin M. i Došen R. Kompleks respiratornih bolesti svinja–strategija kontrole u svetlu aktuelnih saznanja. Veterinarski glasnik 2004, 58:401–568.*
6. *Corradi A. Morte improvvisa e quadri necroscopici nei suini all'ingrasso. Atti della Società Italiana di Patologia ed Allevamento dei Suini 2008, 32: 89-105.*
7. *Flesja K. and Ulvesaeter H.O. Pathological lesions in swine at slaughter. Acta Vet Scand 1979, 20: 498-514.*
8. *Došen R., Prodanov J., Pušić I., Stojanov I., Maljković M. Uticaj oboljenja respiratornog trakta na zaostajanje svinja u porastu. Arhiv veterinarske medicine 2008, 1(2): 35-40.*
9. *Zdolec N., Dobranić V, Božović B., Perić I., Juras M., Ovničević D., Dolar V., Kugelman Lj., S. Ljubičić S., Plazonić S., Doboš Z., Penić I. i Pašalić T. Rezultati veterinarskog post mortem pregleda svinja u hrvatskim klaonicama. Veterinarska stanica: znanstveno-stručni veterinarski časopis 2014, 45(4): 221-228.*
10. *Charavaryamath C. and Baljit Singhcorresponding B. Pulmonary effects of exposure to pig barn J Occup Med Toxicol 2006, 1: 10-15.*
11. *Cliplef R. L. and McKay R. M. Visceral organ weights of swine selected for reduced backfat thickness and increased growth rate. Can J Anim Sci 1993, 73: 201-206.*
12. *Sorensen V., Josal, S.E., Mausing, J. Diseases of the respiratory system. In: Straw, B.E., D'Allaire, S., Mengeling, W.L., Taylor, D.J. Diseases of Swine, Iowa State University Press 2006, vol. 7, 160-170.*
13. *Schepers J.A. Data requirements and objectives for economic analysis of diseases in farm livestock. Proc Soc Vet Epidemiol Prev Med 1990, 20: 127-132.*
14. *Došen R., Prodanov J., Milanov D., Stojanov I., Pušić I. The bacterial infections of respiratory tract of swine. Biotechnology in Animal Husbandry 2007, 23(5-6): 237-243.*

VETERINARSKI PREGLED / VETERINARY REVIEW, Vol 3, No1, 2022
ISSN: 2683-5932; ISSN(Online): 2683-5924; UDK 378.147
Galfi Vukomanović et al., pp 21-27

KOMPARATIVNA RADIOLOŠKA I ULTRAZVUČNA DIJAGNOSTIKA UROLITA PASA

COMPARATIVE RADIOGRAPHIC AND ULTRASONOGRAPHIC DIAGNOSIS OF UROLITHIASIS IN DOGS

Annamaria Galfi Vukomanović[a*], Ivana Davidov[a], Mihajlo Erdeljan[a], Bojana Blagojević[a]

[a]*Departman za veterinarsku medicinu , Poljoprivredni fakultet, Univerzitet u Novom Sadu, Trg Dositeja Obradovića 8, 21000 Novi Sad*
[a]*Department of veterinary medicine, Faculty of Agriculture, University of Novi Sad, Trg DositejaObradovića 8, 21000 Novi Sad*
**Autor za kontakt: annamariagalfi@gmail.com*

SAŽETAK

Urolitijaza predstavlja značajan i čest problem pasa, koji zahteva brzu dijagnostiku zbog mogućih posledičnih komplikacija izazvanih samim prisustvom urolita. Rendgenografija i ultrasonografija abdomena omogućavaju postavljanje konačne dijagnoze urolitijaze i predstavljaju obaveznu proceduru kod životinja sa perzistentnim kliničkim znacima ovog poremećaja. Cilj istraživanja je bila komparacija mogućnosti rendgenografije i ultrasonografije, kao glavnih dijagnostičnih metoda, u detekciji urolitijaze pasa. Istraživanje je sprovedeno u periodu od oktobra 2020. do oktobra 2021. godine, pri čemu je ukupno pregledano 117 pasa. Rendgenskim i ultrazvučnim pregledom utvrđeno je prisustvo urolita kod 32,48% pasa, a većina urolita su bila lokalizovana u mokraćnoj bešici. Na osnovu dobijenih rezultata može se zaključiti da obe dijagnostičke metode daju zadovoljavajuće rezultate u dijagnostici urolitijaze pasa. Nativna rendgenografija se pokazala kao bolja metoda u dijagnostici urolita prisutnih u bubrezima, ureterima i uretri, a ultrasonografija u detekciji urolita u mokraćnoj bešici, te se preporučuje simultana primena ovih metoda radi povećanja mogućnosti dijagnostikovanja urolitijaze pasa.

Ključne reči: urolitijaza, rendgenografija, ultrasonografija, pas

ABSTRACT

Urolithiasis is a significant and common problem in dogs, which requires rapid diagnosis due to possible complications caused by the presence of uroliths. Abdominal radiology and ultrasonography enables definitive diagnosis of urolithiasis and it is an mandatory procedure in animals with persistent clinical signs of this disorder. The aim of this study was to compare the possibilities of radiography and ultrasonography, as the main diagnostic procedures, in the detection of urolithiasis in dogs. The research was conducted in the period from October 2020 to October 2021, where a total of 117 dogs were examined. Radiography and ultrasonography revealed the presence of uroliths in 32.48% of dogs, and most uroliths were localized in the urinary bladder. Based on the obtained results, it can be concluded that both diagnostic procedures gave satisfactory results in the diagnosis of urolithiasis in dogs. Native radiography proved to be a better method in the diagnosis of uroliths present in the kidneys, ureters and urethra, but ultrasonography is superior in the detection of uroliths in the bladder. Therefore, the simultaneous application of these procedures is recommended to increase the possibility of diagnosing urolithiasis in dogs.

Key words: urolithiasis, rentgenography, ultrasonography, dog

UVOD

Urolitijaza predstavlja značajan i čest problem pasa, koji zahteva brzu dijagnostiku zbog mogućih posledičnih komplikacija izazvanih samim prisustvom urolita (1,2). Urolitijaza se može definisati kao formiranje sedimenta, koji se sastoji od jednog ili više slabo rastvorljivih kristaloida urina (3). Uroliti se mogu naći bilo gde unutar urinarnog trakta, odnosno mogu da se razviju u bubrezima, ureterina, mokraćnoj bešici i uretri. Kod pasa, uroliti su češće lokalizovani u donjim urinarnim putevima (4,5).

Kliničkim pregledom i palpacijom nije moguće utvrditi ovaj poremećaj, ali kod pojave hematurije i delimične ili potpune opstrukcije urinarnih puteva, može se postaviti sumnja. Pojava krvi u urinu, kao i otežano i bolno mokrenje mogu ukazati na oboljenja donjih urinarnih puteva, ali nisu specifični znaci prisustva urinarnih kalkulusa (1,6). Rendgenografija i ultrasonografija abdomena omogućavaju postavljanje konačne dijagnoze urolitijaze i predstavljaju značajnu i obaveznu proceduru kod životinja sa perzistentnim kliničkim znacima oboljenja, kao i kod podložnih rasa pasa (3).

Nativna rendgenografija predstavlja uvodnu metodu u evaluaciji problema urinarnog trakta omogućavajući dijagnostiku radionepropustnih urolita, koji na snimku daju intenzivnu senku kalcijuma, ali nailazi na poteškoću u detekciji radiopropusnih urolita (7). Radiopropusni uroliti na nativnom snimku daju mekotkivnu senku, te se uklope u senku okolnih struktura (7). Pored toga, otežana je detekcija i izuzetno malih urolita (<1 mm). Primena ultrazvučne dijagnoze se često preporučuje kada postoje izraženi klinički simtomi bolesti urinarnog sistema, kao što su hematurija ili disurija, a nativna rendgenografija nije dala zadovoljavajuće rezultate. Uroliti u mokraćnoj bešici, bez obzira na svoj hemijski sastav, mogu se vizuelizovati na ultrazvučnom snimku kao hiperehogena polja sa izraženom akustičnom senkom (8).

Cilj istraživanja jeste komparacija mogućnosti rendgenografije i ultrasonografije, kao glavnih dijagnostičnih metoda, u detekciji urolitijaze pasa.

MATERIJAL I METOD

Istraživanje je sprovedeno u periodu od oktobra 2020. do oktobra 2021. godine na teritoriji grada Novog Sada, pri čemu je ukupno pregledano 117 pasa. Životinje su se razlikovale po rasi, polu, starosti i telesnoj masi, a birane su na osnovu anamnestičkih podataka, koji su povezani sa kliničkim znacima oboljenja urinarnog sistema, kao što su pojava hematurije, polakiurije, strangurije i disurije.

Nakon uzetih anamnestičkih podataka, izvršen je opšti klinički pregled životinje, te se pristupilo rendgenskoj i ultrazvučnoj dijagnostici kod životinja sa znacima oboljenja urinarnog sistema. Dijagnostičke metode urađene su bez sedacije životinja.

Nativno rendgensko snimanje abdomena vršeno je u dve standardne projekcije, u ventrodorzalnoj i laterolateralnoj projekciji, pri čemu se koristio rendgen aparat ZooMax Gold (Control X-Medical, Mađarska). Na rendgenskom snimku, uroliti su klasikovani kao radionepropustni (+ do +++) i radiopropustni. Potom je urađena priprema pacijenata za ultrazvučni pregled, što podrazumeva šišanje dlake sa ventralne strane abdomena i nanošenje gela za ultrazvučni pregled kako bi se omogućio bolji kontakt ultrazvučne sonde i kože životinje. Životinje su se pozicionirane u dorzalni i lateralni ležeći položaj. Ultrasonografija mokraćne bešike urađena je u B – modu u sagitalnoj i transverzalnoj ravni, pomoću mikrokonveksne sonde frekvencije 6-8 MHz. U ovom istraživanju, koristio se Esaote MyLab40 veterinarski ultrazvučni aparat (Esaote, Italija).

Dobijeni rezultati statistički su obrađeni primenom programa Microsoft Office Excel 2016.

REZULTATI

Ukupno je pregledano 117 pasa, pri čemu su znaci hematurije uočeni kod 53,85% (63/117) pasa, a disurije i anurije kod 38,46% (45/117) jedinki. Ostali klinički znaci evidentirani kod ispitanih životinja su bili dehidratacija, proširena mokraćna bešika, gubitak apetita i telesne težine.

Nakon kliničkog pregleda, urađen je rendgenski i ultrazvučni pregled (Slika 1 i 2). Rendgenskim i ultrazvučnim pregledom utvrđeno je prisustvo urolita kod 32,48% pasa (38/117).

Na nativnom rendgenskom snimku, uroliti su imali homogenu senku intenziteta kalcijuma, što ukazuje na njihov mineralni sastav, odnosno da sadrže materije koje imaju veću apsorpcionu moć u odnosu na okolne mekotkivne strukture.

Ultrasonografski, uroliti su se uočavali kao hiperehogene strukture, sa distalnom pojavom „čiste“ akustične senke. Akustična senka je naročito bila izražena kod većih urolita lokalizovanih u mokraćnoj bešici. Ultrazvučnim pregledom, zadebljanje zida mokraćne bešike uočeno je kod 19,66% jedinki (23/117), dok je pojava sedimenta detektovana kod 5,98% životinja (7/117).

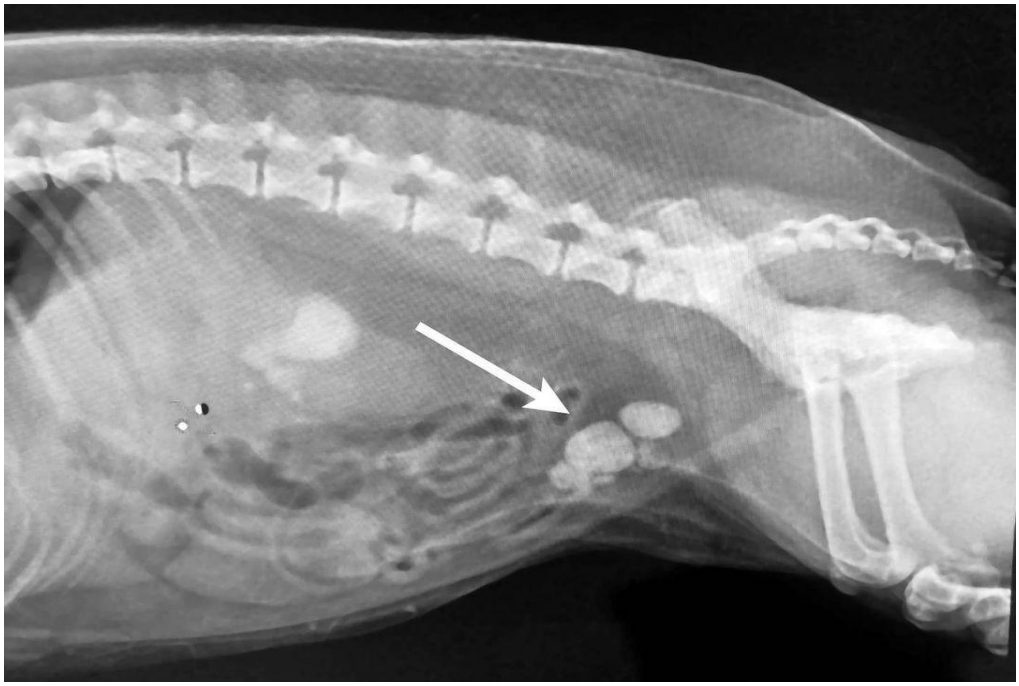

Slika 1. Rendgenski snimak urolita u mokraćnoj bešici psa

Slika 2. Ultrazvučni snimak urolita u mokraćnoj bešici psa

U tabeli 1 prikazana je anatomska lokalizacija urolita pasa detektovana rendgenskim i ultrazvučnim pregledom. Većina urolita su detektovana u donjim urinarnim putevima, odnosno u mokraćnoj bešici.

Tabela 1. Anatomska lokalizacija urolita pasa

Anatomska lokalizacija	**Rendgenografija**	**Ultrasonografija**
Gornji urinarni putevi	3 (7,89%)	1 (2,63%)
Bubrezi	2	1
Ureteri	1	0
Donji urinarni putevi	35 (92,11%)	37 (97,37%)
Mokraćna bešika	33	36
Uretra	2	1
Ukupno	38	38

Na grafikonu 1. prikazana je pojava urolitijaze kod različitih rasa pasa, pri čemu je urolitijaza dijagnostikovana najviše kod pasa rase nemački ovčar (18,42%) i patuljaste pudle (15,79%).

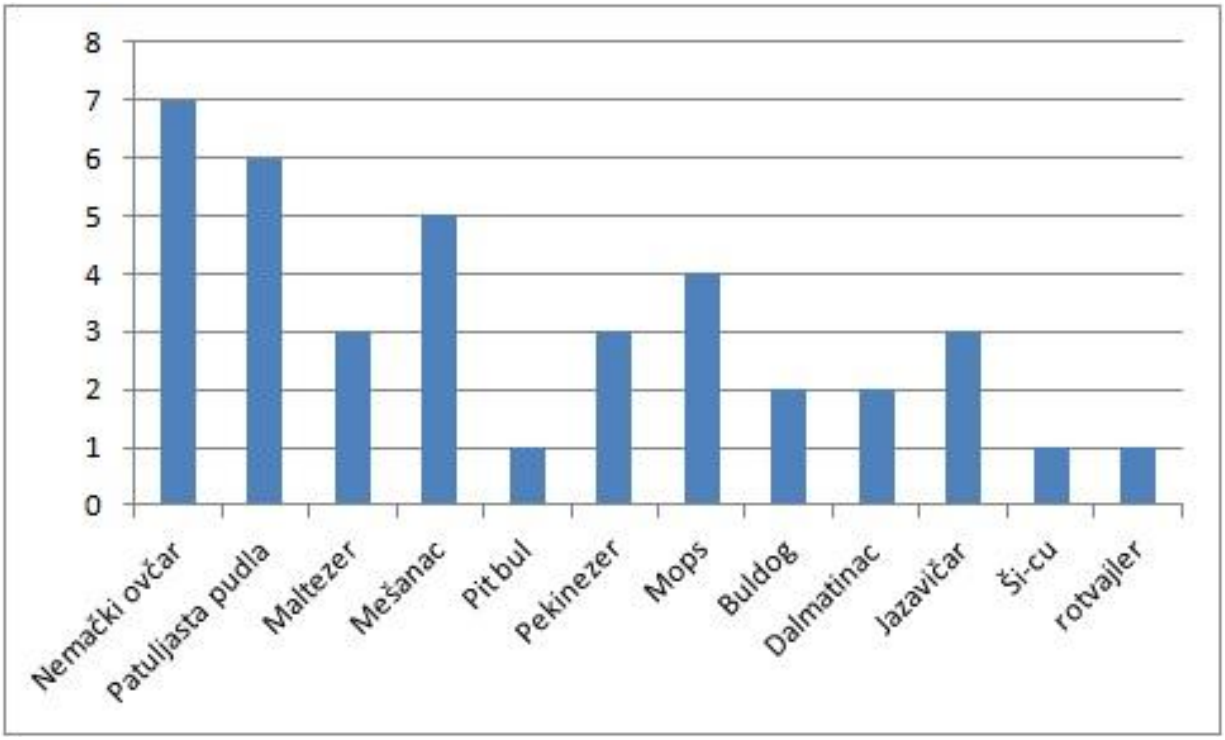

Grafikon 1. Rasna predispozicija urolitijaze pasa

DISKUSIJA

Urolitijaza pasa predstavlja ozbiljan poremećaj sa čestim recidivima, pri čemu su moguće komplikacije u vidu parcijalne ili kompletne opstrukcije urinarnih puteva, retencije urina i rupture mokraćne bešike. Tokom poslednjih godina primećeno je povećanje incidence urolitijaze, pogotovo kod određenih rasa pasa. Prema istraživanjima Hunprasit i sar. (2017) i Konwar i sar. (2017) urolitijaza se javlja kod 0,4-2% pasa (9,10).

Hematurija i disurija su bili najčešće uočeni simpromi tokom ovog istraživanja. Hematurija najverovatnije nastaje kao posledica iritacije i oštećenja sluzokože urinarnih puteva i mokraćne bešike, dok pojava disurije može biti povezana sa opstrukcijom uretre urolitima (10,3).

Određene rase pasa su podložnije pojavi nastanka urolita. Tokom ovog istraživanja, urolitijaza, je u najvećem broju, detektovana kod pasa rase nemački ovčar i patuljaste pudle (grafikon 1). Određeni autori navode da su psi manjih rasa podložniji nastanku urolitijaze, ali ova predispozicija nije objašnjena u potpunosti (11, 12). Bende i sar., (2015) navode da je povećanje incidencije urolitijaze kod određene rase pasa usko povezano sa aktivnostima samih ogdaljivača, kao i rasnoj preferenciji budućih vlasnika, odnosno popularnosti određene rase u datom momentu (13).

Urolitijaza je rendgenografijom i ultrasonografijom detektovana kod 32,48% psa. Nativnim rendgenskim pregledom utvrđeno je prisustvo urolita u gornjim urinarnim putevima kod 7,89% (3/38) pasa, a u donjim urinarnim putevima kod 92,11% (35/38) pasa. U pitanju su bili radionepropustni uroliti, dimenzije većih od 5 mm. Pored toga, jasno se mogao odrediti njihov broj, oblik i veličina, a na osnovu intenziteta senke proceniti hemijski sastav urolita (3, 6). Na rendgenogramu, uroliti su se vizuelizovali kao jasno ograničene, ovalne strukture sa veoma intenzivnom senkom u odnosu na intenzitet mekotkivne senke (slika 1). Ultrasonografijom je utvrđen veći broj životinja sa prisutnim urolitima u mokraćnoj bešici. Uroliti se na ultrazvučnom snimku ističu kao pojedinačne ili višestruke hiperehogene strukture okružene sa anehogenim urinom (8,14). Pojava akustične senke distalno od urolita je karakteristična za urolite koji su prisutni u mokraćnoj bešici (slika 2). Slični rezultati su izneli i drugi autori (7, 8, 16). Veličina akustične senke, kao i ehogenost urolita zavisi prvenstveno od njegovog hemijskog sastava i veličine (15). Hecht (2015) navodi da na intenzitet akustične senke utiče i frekvencija primenjene ultrazvučne sonde, te da primena visokofrekventnih sondi olakšava detekciju urolitijaze pasa (16).

Tokom ovog istraživanja, nativna rendgenografija se pokazala kao bolja metoda u dijagnostici prisustva urolita u bubrezima, ureterima i uretri, dok je ultrasonografijom otkriveno više urolita prisutnih u mokraćnoj bešici, što je prikazano i u tabeli 1.Ultrasonografija ima ograničene mogućnosti pregleda uretre kod životinja zbog prisustva karličnih kostiju koje ometaju prodor ultrazvučnih talasa (3). Jednostavna ultrazvučna vizuelizacija uretralnih urolita je moguća samo u slučaju kada se uroliti nalaze u blizini vrata mokraćne bešike (6).

ZAKLJUČAK

Na osnovu dobijenih rezultata može se zaključiti da obe dijagnostičke metode daju zadovoljavajuće rezultate u dijagnostici urolitijaze pasa, ali zbog svoje neinvazivnosti i jednostavnosti, ultrasonografija ima prednost u detekcije urolita u mokraćnoj bešici, kao i drugih patoloških stanja samog organa. Nativna rendgenografija se pokazala kao bolja metoda u dijagnostici urolita prisutnih u bubrezima, ureterima i uretri, te pored toga omogućava određivanja njihovog broja, veličine i hemijskog sastava. Zbog svega navedenog, preporuka je simultana primena rendgenografije i ultrasonografije radi povećava mogućnost detekcije urolitijaze pasa.

LITERATURA

1. *Fromsa A., Saini N. S. Canine urolithiasis and concurrent urinary bladder abnormalities: symptoms, haematology, urinalysis and comparative radiographic and ultrasonographic diagnosis. Veterine Medicine Open Journal 2019, 4(1): 18-26.*
2. *Kopecny L., Palm C. A, Segev G., Westropp J. P. Urolithiasis in dogs: Evaluation of trends in urolith composition and risk factors (2006-2018). Journal of Veterinary Internal Medicine 2021, 35(3): 1406-1415.*
3. *Tion M. T., Dvorska J., Saganuwan S.A. A review on urolithiasis in dogs and cats. Bulgarian Journal of Veterinary Medicine 2015, 18(1): 1-18.*
4. *Pridsadangbud N., Chantarasiri C., Visitkitjakarn N., Tantivimonkajor P., Yindee J., Mehl N. S. Inconsistent and multiple bacterial species from different sample types of dogs with urolithiasis and bacterial cystitis. The Thai Journal of Veterinary Medicine 2022, 52(2): 331-336.*
5. *Ulrich L. K, Bird K. A,. Koehler L. A, Swanson L. Urolith analysis, submission, methods and interpretation. Veterinary Clinics of North America: Small Animal Practice 1996, 26(2): 393-400.*
6. *Langston C., Gisselman K., Palma D., McCue J. Diagnosis of urolithiasis. Compedium 2008, 30(8): 447-454.*
7. *Dehmiwal D., Behl S.M., Singh P., Tayal R., PalM., Chandolia R.K. Diagnosis of urinary bladder diseases in dogs by using two-dimensional and three-dimensional ultrasonography 2015, 8(7): 819-822.*
8. *Bartges J. W., Callens A. J. Urolithiasis. Veterinary Clinics: Small Animal Practice 2015, 45(4): 747-768.*
9. *Hunprasit V., Osborne C. A, Schreinder P. J, Bender J. B., Lulich J. P. Epidemiological evaluation of canine urolithiasis in Thailand from 2009 to 2015. Research in Veterinary Science* 2017, 115: 366-370.
10. *Konwar B., Sarma K., Saikia B., Talukdar D. J., Shah S., Cheda M., Chandran M., Lalhmangaihzuala M., Shah N., Ghorai S., Ahmed F. A. The diagnosis of struvite cystolith with imaging techniques in a dog and its management. International Journal of Current Research 2017, 9(3):48071-48074.*
11. *Aké-Chiñas M. A., Mendoza-López C. I., Del-Angel-Caraza J., Quijano-Hernández I. A., Rodrigez-Alarcón C. A., Barbosa-Mireles M. A. Urolitiasis de estruvita en perros: Características epidemiológicas y clínicas en México. Revista MVZ Córdoba 2021, 27(1).*
12. *Okafor C., Pearl D., Lefebvre S., Wang M., Yang M., Blois S. L., Lund E M., Dewey C. E. Risk factors associated with struvite urolithiasis in dogs evaluated at general care veterinary hospitals in the United States. Journal of the American Veterinary Medical Association 2013, 243(12): 1737-1745.*
13. *Bende B., Kovács K. B., Solymosi N., Németh T.: Characteristics of urolithiasis in the dog population of Hungary from 2001 to 2012. Acta Veterinaria Hungarica 2015, 63(3): 323-336.*
14. *Hesse A., Neiger R. Urinary Stones in Small Animal Medicine - A Colour Handbook. Manson publishing, 2009.*
15. *Leveille R. Ultrasonography of urinary bladder disorders 1998, 28(4): 799-821.*
16. *Hecht S.: Diagnostic Imaging of Lower Urinary Tract Disease. Veterinary Clinics of North America: Small Animal Practice 2015, 45(4): 639-663*

VETERINARSKI PREGLED / VETERINARY REVIEW, Vol 3, No1, 2022
ISSN: 2683-5932; ISSN(Online): 2683-5924; UDK 378.147
Galić et al., pp 28-33

ULTRAZVUČNA PROCENA VITALNOSTI FETUSA PSA - PRIKAZ SLUČAJA

ULTRASONOGRAPHIC ASSESSMENT OF CANINE FETAL VITALITY - CASE REPORT

Ivan Galić[a*], Sandra Nikolić[a], Jovan Spasojević[a], Tijana Kukurić[a], Nadežda Tešin[a], Stevan Rodić[b], Nenad Popović[a], Marija Terzić[a]

[a]*Departman za veterinarsku medicinu , Poljoprivredni fakultet, Univerzitet u Novom Sadu, Veterinarska klinika, Trg Dositeja Obradovića 8, 21000 Novi Sad*
[b]*Naučni institut za veterinarstvo Novi Sad, Rumenački put 20, 21000 Novi Sad*
[a]*Department of veterinary medicine, Faculty of Agriculture, University of Novi Sad, Veterinary teaching hospital, Trg DositejaObradovića 8, 21000 Novi Sad*
[b]*Scientific veterinary institute Novi Sad, Rumenački put 20, 21000 Novi Sad*
**Autor za kontakt: ivangalicvet@gmail.com*

SAŽETAK

Ultrasonografija predstavlja važno dijagnostičko sredstvo u veterinarskoj medicini. Ultrasonografija je često korišćena metoda u dijagnostici graviditeta, utvrđivanju početka porođaja, ponekad i broja plodova, ali i kao vredni dijagnostički metod u proceni vitalnosti plodova. Prvi znaci graviditeta kod kuje prepoznaju se otkrivanjem gestacijske vrećice, a pokazatelji vitalnosti su srčana aktivnost i pokretljivost ploda. Pokreti ploda mogu se pratiti tek nakon 33. dana graviditeta, dok se srčana aktivnost može pratiti već nakon 28. dana graviditeta. Kako je graviditet kod kuje kratak, procena vitalnosti fetusa je značajna zbog njihovog preživljavanja nakon porođaja. U ovom istraživanju prikazane su osnovne smernice za praćenje graviditeta i procenu vitalnosti ploda kod psa.

Ključne reči: graviditet, ultrazvuk, štene, pas

ABSTRACT

Ultrasonography is an important diagnostic tool in veterinary medicine. This method is often used for pregnancy confirmation, determinination of the beginning of the labor, and sometimes for the determination of the number of fetuses. Also, it is a valuable diagnostic method in the assessment of the fetal vitality. The first signs of pregnancy in a bitch are recognized by the detection of the gestational sac, but the indicators of vitality of fetuses are cardiac activity and fetal mobility. Fetal movements can only be monitored after the 33rd day of pregnancy, while the cardiac activity can be monitored after the 28th day. As the duration of pregnancy in bitches is short, the assessment of fetal viability is important, because of their survival after birth. In this case, the basic guidelines for monitoring pregnancy and assessing fetal vitality in a dog were presented.

Key words: pregnancy, ultrasound, puppy, dog

PRIKAZ SLUČAJA

Nakon veštačkog osemenjavanja (24. dan), pas je doveden na fakultetsku veterinarsku kliniku, Departmana za veterinarsku medicinu, radi ultrazvučnog pregleda i potvrde graviditeta. Pas je bio starosti četiri godine, rase toy pudla, ženskog pola, težine 3,2kg.

Pacijent je postavljen na sto u dorzalnom ležećem položaju. Predeo koji se pregleda je prethodno ošišan zbog eliminacije vazduha i obezbeđivanja adekvatnog kontakta između kože i ultrazvučne sonde. Za pregled korišćen je akustični gel, nanošen na kožu koja je prethodno bila navlažena alkoholom. Ultrazvučni pregled je izveden pomoću ultrazvučnog aparata BPU60 Vet (BMV, Kina), korišćenjem mikrokonveksne sonde, frekvencije 8 MHz, u B modu, kolor dopler i pulsnom dopler tipu. Nakon neophodne pripreme pacijenta, pregled je započet lociranjem mokraćne bešike, koja služi kao granična oznaka zbog toga što psi imaju duži bikornualni uterus (1). Ultrazvučnim pregledom uočena je kružna anehogena struktura (Fotografija 1.), okružena tankim hiperehogenim omotačem, koja po ultrasonografskim karakteristikama odgovara gestacijskom mešku. Unutar ove kružne anehogene strukture, uočeno je asimetrično hiperehogeno embrionalno tkivo. Ustanovljen je jedan gestacijski mešak.

Sledeći ultrazvučni pregled izvršen je 30. dana nakon veštačkog osemenjavanja (Fotografija 2.). Prilikom ovog pregleda ustanovljena je izrazita placentacija vidljiva kao hiperehogeno zadebljanje. Takođe, uočena je i membrana žumančane vreće kao anehogena linearna struktura, kao i alantois koji je prepoznatljiv kao slabije ehogena membrana. Ovim pregledom ustanovljena je i srčana aktivnost kao treperenje mekog tkiva unutar embriona.

Naredni ultrazvučni pregled zakazan je 37. dana nakon veštačkog osemenjavanja. Ovim pregledom srčana silueta bila je hipoehogena do anehogena sa linearnim septalnim pregradama, koje će predstavljati zaliske i zidove šupljina.

Jasno su identifikovani glava i telo, ali i pokreti glave i zabeleženi pokreti tela fetusa. Takođe, ovim pregledom ustanovljno je i razvijanje fetalnog skeleta, kao hiperehogena senčenja (Fotografija 3.).

53. dan graviditeta izvršena je detaljna ultrazvučna procena vitalnosti ploda. Na ovom pregledu posebna pažnja posvećena je srčanoj aktivnosti, gde su jasno razgraničene sve četiri šupljine srca, kao i *foramen ovale* (Fotografija 4.). U svrhu provere protoka krvi korišćen je kolor dopler (Fotografija 5.).

Ustanovljena je srčana frekvencija fetusa od 226 otkucaja u minuti (Fotografija 6.). Pluća fetusa prilikom ovog pregleda bila su više hiperehogena u odnosu na senku jetre. Vizuelizovana je i mokraćna bešika koja je pozicionirana kaudalno u odnosu na jetru, kao anehogena kružna sruktura. Kičma fetusa vizuelizovana je kao hiperehogena struktura duž tela. Obim glave kao jedan od pouzdanih parametara za procenu gestacijske starosti (2), u našem prikazu slučaja iznosio je 6,40 cm, a njena površina 3,26 cm^2 (Fotografija 7.). Takođe, jasno je uočen želudac fetusa, kao anehogena prstenasta sruktura.

Ustanovljena je srčana frekvencija fetusa od 226 otkucaja u minuti (Fotografija 6.). Pluća fetusa prilikom ovog pregleda bila su više hiperehogena u odnosu na senku jetre. Vizuelizovana je i mokraćna bešika koja je pozicionirana kaudalno u odnosu na jetru, kao anehogena kružna sruktura. Kičma fetusa vizuelizovana je kao hiperehogena struktura duž tela. Obim glave kao jedan od pouzdanih parametara za procenu gestacijske starosti (2), u našem prikazu slučaja iznosio je 6,40 cm, a njena površina 3,26 cm^2 (Fotografija 7.). Takođe, jasno je uočen želudac fetusa, kao anehogena prstenasta sruktura.

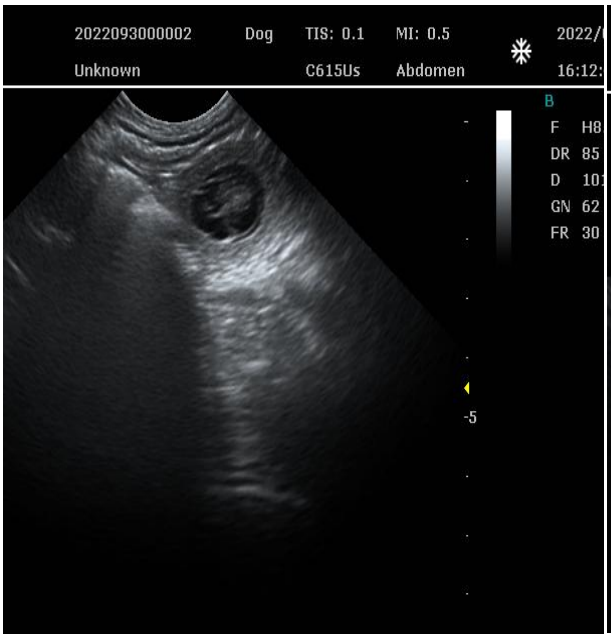

Fotografija 1: Ultrazvučni nalaz 24. dan graviditeta (*original*)

Fotografija 2: Ultrazvučni nalaz 30. dan graviditeta (*original*)

Fotografija 3: Ultrazvučni nalaz 37. dan graviditeta (*original*)

Fotografija 4: Ultrazvučni nalaz 53. dana graviditeta - fetalno srce (*original*)

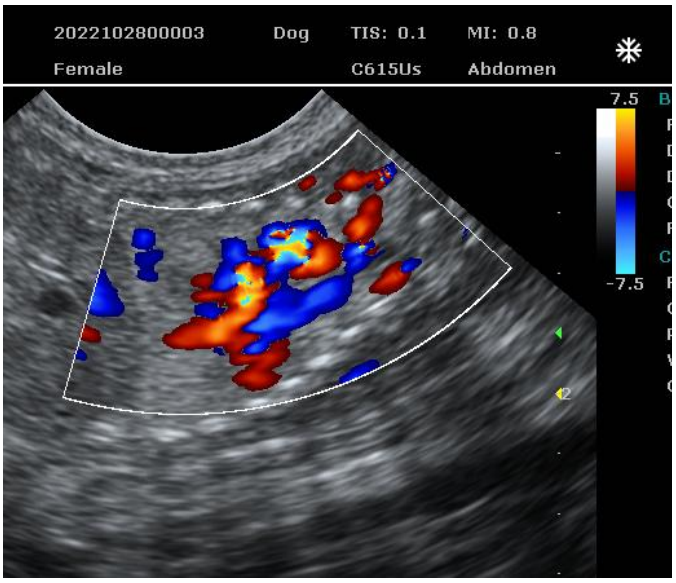

Fotografija 5: Kolor dopler srca fetusa (*original*)

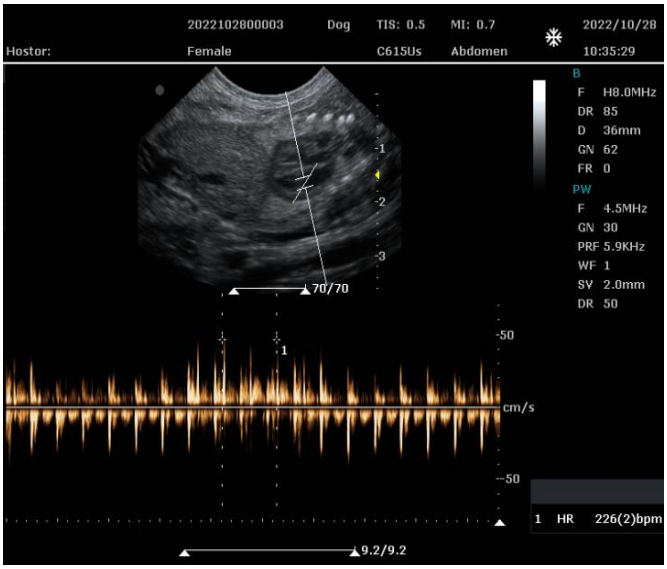

Fotografija 6: Frekvencija srca fetusa (*original*)

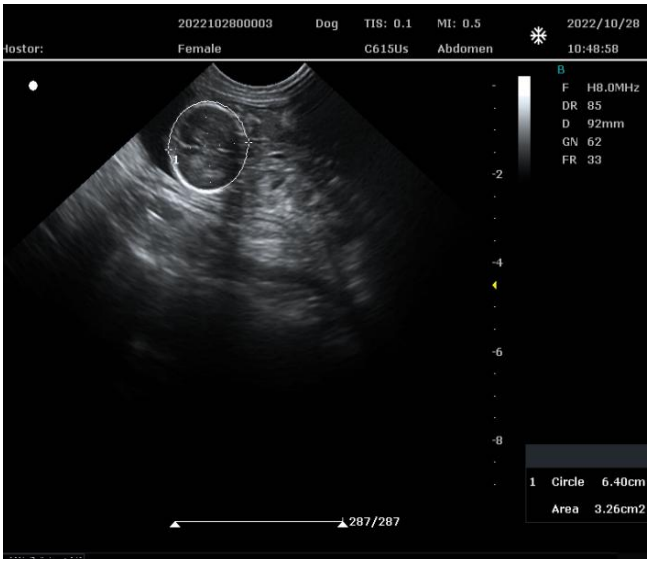

Fotografija 7: Merenje površine i obima glave fetusa (*original*)

DISKUSIJA I ZAKLJUČAK

Reprodukcija kućnih ljubimaca postaje jedna od grana veterinarske medicine kojoj se sve više poklanja posebna pažnja. Psi se danas smatraju članovima mnogih porodica, pa tako i graviditet kuje postaje velika briga naših vlasnika ("da li će sve proći dobro?; da li će nju to boleti?; da li su plodovi normalno razvijeni?"). Savremene metode asistirane reprodukcije kućnih ljubimaca (3), zahtevaju pravovremeno praćenje i sve češće određivanje termina porođaja ili hirurške intervencije završetka istog (4). Iz razloga utvrđivanja što tačnijeg datuma porođaja ili carskog reza, izuzetna važnost poklanja se metodi praćenja zrelosti ploda i njihove sposobnosti da sa intrauterinog života pređu na ekstrauterini. Upotreba ultrazvučne dijagnostike u reprodukciji kućnih ljubimaca, postala je neizbežna za praćenje fizioloških stanja (5), ali i za dijagnostiku patoloških stanja reproduktivnog trakta (6-8). Akušerski ultrazvučni pregled je najčešća tehnika snimanja u veterinarskoj reprodukciji jer je jednostavna, pouzdana i neinvazivna (9).

Ultrazvučna potvrda graviditeta kod kuja najpouzdanije se beleži od 24. do 28. dana (10), kako je prikazano i u ovom slučaju, odnosno 24. dan nakon veštačkog osemenjavanja. Otkucaji srca fetusa kreću se preko 220 otkucaja u minuti (2), kako je zabeleženo i kod fetusu prikazanom u ovom radu. Kretanje fetusa koje karakteriše leđna fleksija glave i proširenje udova je uobičajeno nakon 33.-39. dana (11), što je potvrđeno i u ovom prikazu slučaja, odnosno 37. dan graviditeta. Od 40. do 50. dana, anatomija fetusa je očigledna (10,11), kako je prikazano i u ovom radu 53. dana graviditeta, jasno je izvršena vizuelizacija pojedinih organa fetusa. Potrebna su dodatna istraživanja i uspostavljanje referentnih vrednosti koja su neophodna da bi tehnika kolor doplera, kao metoda skrininga, identifikovala fetuse sa kompromitovanim razvojem na osnovu abnormalne cirkulacije materice ili fetusa (12). U ovom istraživanju je kolor dopler srca fetusa bez znakova abnormalnosti u protoku krvi.

Ultrasonografija se koristi za određivanje vremena porođaja na osnovu unutrašnje horionske šupljine i prečnika glave, koji pružaju okvirno vreme gestacije u prvom periodu (između 19.-37. dana) i u drugoj polovini (nakon 37. dana) graviditeta. (13,14). U ovom radu prikazano je merenje površine i obima fetusa glave. Gestacijska starost se ne može precizno odrediti, ali se može proceniti na osnovu praćenja različitih parametara ultrazvučnog nalaza fetusa (2), a sama zrelost fetusa i eventualna predstojeća smrt fetusa mogu se proceniti razvojem ili nedostatkom fetalnih organa (15,16). Neživi fetusi ne pokazuju srčane pokrete i u roku od jednog dana od smrti gube prepoznatljivu morfologiju (10), što se jedino može otkriti ultrazvučnim pregledom.

Ultrazvučni monitoring graviditeta i vitalnosti fetusa značajni su za preveniranje potencijalnih patoloških stanja. Poznavanje osnovnih fizioloških struktura, koje nam prikazuje ultrazvučna slika, tokom razvoja konceptusa, značajni su sa aspekta zdravstvenog statusa kuje i fetusa, a sve sa ciljem rađanja živih i za život sposobnih mladunaca.

Pored nezamenljivih laboratorijskih metoda kontrole zdravstvenog statusa životinja, ultrazvučna dijagnostika fizioloških i patoloških stanja graviditeta ipak ima vodeću ulogu u ovom polju. Ukratko, preporuka je naglasiti vlasnicima važnost višestrukog ultrazvučnog pregleda gravidnih životinja, zbog mogućih patoloških stanja graviditeta i abnormalnosti plodova.

Ultrazvučni pregled nam pruža ključnu informaciju za pravovremeno izvođenje carskog reza ili indukcije abortusa. Sa druge strane, korišćenjem ultrazvučnog pregleda, na ovaj način i u ove svrhe, povećava se bezbednost štenaca i same kuje, ali bi i veterinarska medicina u ovoj sferi bila daleko bliža protokolima skrininga humane reprodukcije.

LITERATURA

1. *Pavlović V., Pavlović M. Dijagnostika graviditeta domaćih životinja. Naučno društvo Srbije, Beograd, 2000.*
2. *Siena, G., Milani, C. Usefulness of maternal and fetal parameters for the prediction of parturition date in dogs. Animals 2021, 11(3): 878.*
3. *Stančić I., Galić I. Poremećaj reprodukcije mužjaka psa – problemi veterinara i odgajivača. 32 savetovanje veterinara Srbije, Zbornik radova i kratkih sadržaja, Zlatibor, 09-12. Septembar, 2021, pp 309-313.*
4. *Khatti A., Jena D., Singh S.K., Mondal T., Singh S.V. Application of Ultrasonography in Canine Pregnancy-An Overview. International Journal of Livestock Research 2017, 7(2): 20-27.*
5. *Stančić I. Reprodukcija pasa i mačaka, Poljoprivredni faskultet, Novi Sad, 2012.*
6. *Galić I., Stančić I., Spasojević J., Toholj B., Cincović M., Kukurić T. Primena vinkristina u lečenju transmisibilnog veneričnog tumora kod psa-prikaz slučaja. 30 savetovanje veterinara Srbije, Zbornik radova i kratkih sadržaja, Zlatibor, 12-15. Septembar, 2019, pp 349-352.*
7. *Galić I., Toholj B., Stančić I., Spasojević J., Kukurić T., Nikolić S., Tešin N., Popović N. Tumor testisa psa kao posledica kriptorhizma - prikaz slučaja. Veterinarski Pregled 2021, 1(2): 21-25.*
8. *Galić I., Spasojević J., Kukurić T., Lazić T., Stančić I., Nikolić S., Tešin N. Adenokarcinom mlećne žlezde mačaka - prikaz slučaja. 33. Savetovanje veterinara Srbije, Zbornik radova i kratkih sadržaja, Zlatibor, 08-11. Septembar 2022, pp 524-529.*
9. *Nyland T.G., Mattoon J.S. Ovaries and uterus. In: Nyland TG, Mattoon JS, editors. Small animal diagnostic ultrasound. 3ª ed. Philadelphia: Saunders Compan 2015, pp 634-654.*
10. *Johnson C.A. Pregnancy management in the bitch. Theriogenology 2008, 70(9): 1412-1417.*
11. *Zambelli D., Prati F. Ultrasonography for pregnancy diagnosis and evaluation in queens. Theriogenology 2006, 66(1): 135-144.*
12. *Blanco P.G., Huk M., Lapuente C., Tórtora M., Rodríguez R., Arias D.O., Gobello C. Uterine and umbilical resistance index and fetal heart rate in pregnant bitches of different body weight. Animal Reproduction Science 2020, 212: 106255.*
13. *Luvoni G.C., Grioni A. Determination of gestation age in medium and small size bitches using ultrasonographic fetal measurements. J. Small Anim. Pract. 2000, 41(7): 292-294.*
14. *Beccaglia M., Alonge S., Trovo' C., Luvoni G.C. Determination of gestational time and prediction of parturition in dogs and cats: an update. Reprod. Domest. Anim. 2016, 51(1): 12-17.*
15. *England G.C.W., Russo M. Ultrasonographic characteristics of early pregnancy failure in bitches. Theriogenology 2006, 66: 1694-1708.*
16. *Beccaglia M., Luvoni G.C. Comparison of the accuracy of two ultrasonographic measurements in predicting the parturition date in the bitch. J. Small Anim Pract 2006, 47: 670-673.*

VETERINARSKI PREGLED / VETERINARY REVIEW, Vol 3, No1, 2022
ISSN: 2683-5932; ISSN(Online): 2683-5924; UDK 378.147
Savović et al., pp 34-38

REDAK SLUČAJ AMELOBLASTOME KOD MUZNE KRAVE
RARE CASE OF AMELOBLASTOMA IN DAIRY COW

Katarina Savović[a*], Jovan Stanojević[a]

[a]*Departman za veterinarsku medicinu, Poljoprivredni fakultet, Univerzitet u Novom Sadu, Trg Dositeja Obradovića 8, 21000 Novi Sad*
[a]*Department of veterinary medicine, Faculty of Agriculture, University of Novi Sad, Trg Dositeja Obradovića 8, 21000 Novi Sad*
**Autor za kontakt: kacasavovicvetmed@gmail.com*

SAŽETAK

Ameloblastom je retka benigna neoplazija odontogenog porekla, koja nema veliku tedenciju metastaziranja, ali poseduje destruktivni potencijal. Često zahvata gornju i donju vilicu naročito u predelu mandibularnih sekutića. Ameloblastom raste polako, teško se leči i izaziva velike ekonomske gubitke. Ima visoku stopu recidiva i mogućnost da se podvrgne malignoj transformaci, stoga je hirurška resekcija poželjan tretman. U ovom radu je prikazan slučaj ameloblastoma muzne krave, Holštajn frizijske rase. Na osnovu anamnestičkih podataka otok je počeo da se javlja tri do četiri meseca pre pregleda, rastao je polako i nije ometao rad drugih organa. Zadnjih desetak dana krava ima smanjen apetit, poteškoće u uzimanju i žvakanju hrane. Kliničkim pregledom i adspekcijom je utvrđen izrazit otok donje vilice i jak bol u rostralnoj regiji. Konačna dijagnoza je urađena pomoću FNA metode. Nije rađena hirurška ekscizija tumora u ovom slučaju jer je krava bila u veoma lošem opštem stanju i slabe telesne kondicije. Krava je isključena iz proizvodnje jer vlasnik nije video ekonomsku opravdanost daljeg držanja plotkinje.

Ključne reči: ameloblastom, krava, neoplazija

ABSTRACT

Ameloblastoma is a rare benign tumor of odontogenic origin that does not have a high rate of metastasis. Unfortunately, tumor has a lot of aggressive and destructive potential. This tumor often affects the upper and lower jaw, especially in the area of the mandibular incisors. Ameloblastoma grows slowly a therapy is difficult and takes a long time. It has a high rate of recurrence and the possibility of undergoing malignant transformation, therefore surgical resection is the preferred treatment. This case presents ameloblastoma of a Holstein Friesian dairy cow. From the anamnestic data, the swelling began to appear three to four months before the examination, grew slowly and did not interfere with the function of other organs. For the last ten days, the cow has a reduced appetite, difficulty in taking and chewing food. A clinical examination and inspection revealed marked swelling of the lower jaw and pain in the rostral region. The final diagnosis was made using the FNA method. In this case, a surgical excision of the tumor was not performed because the cow was in a very bad condition. The cow is excluded from production.

Key words: ameloblastoma, cow, neoplasma

UVOD

Otok (*tumor*, lat.) lica kod domaćih životinja može biti multikauzalane etiologije (traume, aktinomikoza, aktinobaciloza, apscesi, bolesti zuba, frakture kostiju lica, upale pljuvačnih žlezda kao i neoplazije). Neoplazije usne duplje se pojavljuju kao izlasline ili ranice na sluzokoži i ukoliko se ne dijagnostikuju na vreme mogu imati letalan ishod (1).

Neoplazije odontogenog porekla domaćih životinja nisu česta pojava u veterinarskoj medicini, a terapija uglavnom nije ekonomski opravdana. Ameloblastom se retko ustanovi kod životinja, ali od svih životinjskih vrsta goveda imaju najveću prevalencu (2).

Ameloblastom je retka benigna neoplazija odontogenog porekla, koja se razvija iz tkiva zubnih lamina i predstavlja približno 1% svih cista i neoplazija maksilofacijalne regije. Nema veliku tedenciju metastaziranja, ali poseduje veliku agresivnost i destruktivni potencijal (3,4). Ameloblastom vodi poreklo od engleske reči „amel“ što znači gleđ i grčke reči „blastos“ što znači klica (5). Ova neoplazija često zahvata maksilu i mandibulu u predelu sekutića. Ameloblastom raste polako, teško se leči, nije dobro ograničen od okolnog tkiva i ima potencijal rasta koji dovodi do deformiteta lica ako se terapije ne počne na vreme. Poseduje visoku stopu recidiva i mogućnost da se podvrgne malignoj transformaciji, stoga je hirurška ekscizija indikovana ukoliko postoji ekonomska opravdanst (3,4,6). Svetska zdravstvena organizacija (WHO) je 1991. godine definisala ameloblastom kao benignu, ali lokalno agresivnu neoplaziju sa velikom tendencijom recidiva, koja se sastoji od proliferišućeg odontogenog epitela koji je obavijen fibroznom kapsulom. U epitelnim masama može da formira tvorevine nalik cistama (folikularni tip) ili u stromi (pleksimorfni tip). Skvamozna metaplazija sa formiranjem keratina (akantomatozni tip) teško se može razlikovati od karcinoma skvamoznih ćelija (7).

Ameloblastom se obično kasno dijagnostikuje jer životinja ne pokazuje znake bolesti. Uspeh lečenja zavisi od vremena otkrivanja, citološkog ili patohistološkog nalaza kao i od hirurškog uklanjanja neoplazije (7).

Diferencijalno dijagnostički treba razlikovati aktinomikozu i aktinobacilozu. Aktinomikoza i aktinobaciloza poznate su kao "kvrgava vilica" ili "drveni jezik". Pripadaju hroničnim zaraznim bolestima koje se najčešće javljaju kod goveda, znatno ređe kod drugih domaćih životinja (8).

Ovaj prikaz slučaja opisuje klinički nalaz retkog mandibularnog ameloblastoma kod krave u laktaciji.

PRIKAZ SLUČAJA

Na kravi, starosti osam godina sa sedmom laktacijom u toku, Holštajn frizijske rase, uočena je promena na donjoj usni. Krava potiče sa jedne farmi u Vojvodini gde je i izvršen klinički pregled.

Adspekcijom je uočena promena u predelu donje usne bilateralno, a palpatornim pregledom tumorska masa je bila tvrde konzistencije (fotografija 1 i 2).

Urađen je opšti klinički pregled koji je ukazivao na bolesno stanje životinje. Telesna temperatura je bila 38,5°C, puls 60 i disanje 32 u minuti, kontrakcije buraga 6 u 5 minuta. Prilikom kliničkog pregleda uočen je serozni iscedak iz obe nozdrve kao i pojačana salivacija. Pored pojačane salivacije iz usta se osetio zadah- *foetor ex ore*. Iz tumorozne mase prominirali su labavo postavljeni sekutići donje vilice.

Fotografija 1. i 2. Ameloblastom na donjoj vilici krave (*original*)

Urađen je i ultrazvučni pregled sa frekvencijom od 5 MHz. Potvrđeno je da se radi o patološki promenjenom tkivu donje usne i mandibule.

Oboleloj kravi je uzeta krv za hematološki i biohemijski pregled. Hematološkom analizom je zapažena leukopenija 2,03x10^9/l i limfocitopenija 2,25 x10^9/l. Biohemijska analiza je pokazala nizak nivo kalcijuma 2,08 mmol/l, magnezijuma 0,68mmol/l kao i smanjenu koncentraciju albumina 17,5 g/l, dok je koncentracija globulina i ukupnog proteina bila u referentnim vrednostima.

Otok je prvi put primećen četiri meseca pre pregleda i od tada je počeo progresivno da raste. Zadnjih sedam do deset dana životinja je počela slabije da jede, posledično i da mršavi jer je otok ometao normalno uzimanje i žvakanje hrane. Ocena telesne kondicije u momentu pregleda je bila dva od pet. Četiri dana pre pregleda krava je imala dijareju.

Zbog dijareje koja se javila zadnjih nekoliko dana urađena je detekcija antitela na virus goveđe dijareje (BVD) kao i detekcija antigena Džonove bolesti. Oba nalaza bila su negativna.

Potvrda dijagnoze ameloblastoma urađena je citološkim ispitivanjem. Metoda aspiracionom finom iglom (FNA) je najčešća metoda sakupljanja citološkog uzorka. Korišćena je igla kalibra 22 sa špricem od 5 ml. Konačno, citološka dijagnoza je potvrdila da je reč o retkoj neoplaziji- ameloblastomi.

Prognoza nije bila povoljna ali je ipak započeta terapija. Terapija se sastojala od antibiotika (amoksicilin sa klavulonskom kiselinom) i NSAIL-a (ketoprofen). Antibiotici su korišteni u terapiji jer je promenjena masa podlegla inflamatornom procesu, a NSAIL zbog mogućeg bola i otoka. Uprkos terapiji, otok donje usne je nastavio da se uvećava.

Počelo je i formiranje ulkusa na donjoj usni. Detaljnom adspekcijom i pregledom usne duplje uočeno je purulentno zapaljenje sa unutrašnje strane bukalne sluzokože. Antibiotici su promenjeni i započeta je terapija prokain penicillina i dihidrostreptomicin sulfata, nakon urađenog antibiograma. Promena terapije nije donela bolje rezultate. Krava je nastavila da mršavi, počela je da odbija hranu i da se oglašava zbog jakih bolova. Radi sprečavanja daljeg bola i patnje kod životinje izvršena je eutanazija.

DISKUSIJA I ZAKLJUČAK

Oralne neoplazije su retke u veterinarskoj medicini i postoji malo podataka o njihovoj zastuplenosti i dijagnostici. Ameloblastom se retko može ustanoviti kod životinja, ali od svih životinjskih vrsta goveda imaju najveću prevalencu (2).

Diferencijalno dijagnostički u obzir dolazi aktinomikoza i aktinobaciloza. Aktinomikoza i aktinobaciloza poznate su i kao "kvrgava vilica" ili "drveni jezik". Pripadaju hroničnim zaraznim bolestima koje se najčešće javljaju kod goveda, znatno ređe kod drugih domaćih životinja. Aktinomikozu i aktinobacilozu karakteriše prisustvo otoka i purulentnog zapaljenja sa stvaranjem fistule. Promene najčešće se nalaze na vilicama, jeziku a povremeno i na drugim organima kao što su pluća, jetra ili slezina (8).

Kliničkim ispitivanjem ove neoplazije uočava se velika masa u mandibularnoj regiji koja progresivno raste a slučaj se dodatno komplikuje neprekidnom dijarejom, odbijanjem hrane i bolovima. Neoplazija na mandibuli ometa pravilno uzimanje i žvakanje hrane, a posledično i pravilno preživanje. Sve navedene radnje su izazvale problem sa varenjem što se posledično klinički manifestovalo dijarejom. Životinje su kahektične, jer ove neoplazije ometaju žvakanje hrane zbog svoje lokalizacije i indukovanog bola na susedne organe. Životinje sa dijagnozom ameloblastoma namerno izbegavaju uzimanje hrane što izaziva velike ekonomske gubitke (2).

U istraživanju, koju su sproveli Kumar i sar., ukazuju da je najčešća starosna kategorija goveda obolelih od ameloblastoma bila od pet do osam godina. Takođe, dolaze do zaključka da je rostralna mandibularna regija mesto najčešćeg pojavljivanja ameloblastoma goveda što je potvrđeno i u ovom slučaju (9). Brasis i sar. zaključuju da su goveda oko dve godine starosti najpodložnija pojavi odontogenih neoplazija i to u predelu mandibularnih sekutića (4). U ovom slučaju krava je imala osam godina sa sedmom laktaciom u toku. Masthan i sar. su takođe došli do zaključka da neoplazija zahvata najčešće donju vilicu (6). Kumar i sar. opisuju novotvorevinu na donjoj usni kao tvrdu masu čvrste konzistencije što je takođe uočeno i u ovom slučaju (9).

Kumar i sar. (9) i Gearder i sar. (10) su u svojim istraživanjima, takođe potvrdili da se odontogena neoplazija javlja pretežno u predelu sekutića donje vilice goveda. Sharma i sar. u svojom istraživanju sprovedenom u Indiji, prikazuju da su ameloblastom i fibrom najčešče neoplazije usne duplje goveda (11). Ameloblastom, fibrom i miksom su najčešći tipovi oralnih neoplazija, mada ima neoplastičnih izraslina mešovitog porekla, poput fibromiksohondroma (12).

Pojava ameloblastoma je redak slučaj u veterinarskoj medicini pogotovo u govedarstvu i nema mnogo podataka o ovoj neoplaziji. Uzrok bolesti nije detaljno razjašnjen, ali se uzima u obzir gruba hrana kao i sva mehanička oštećenja usne duplje.

LITERATURA

1. *Head K. W. Tumours of the upper alimentary tract. Bulletin of the World Health Organization 1976, 53(2-3): 145–166.*
2. *Kumar S., Chaudhary R.N., Niwas R. Dinesh R. Update on oral tumours in bovine. The Pharma Innovation Journal 2019, 8(11): 53-56.*
3. *Masegi T., Kudo T., Kawada M., Yanai T., Ueda K. Ameloblastic odontoma in the mandibular incisor of a cow. J Vet Med Sci 1994, 56: 157-169.*
4. *Brazis P.W., Miller N.R., Lee A.G., Holliday M.J. Neuro-ophthalmologic aspects of ameloblastoma. Skull Base Surg 1995, 5: 233–244.*
5. *Loupal G., Schuh M., Koppel E. Ameloblastic odontoma in a cow. Tierarztl Prax 1984, 12(1): 13-18.*
6. *Masthan K.M.K., Anitha N., Krupaa J., Manikkam S. Ameloblastoma. J Pharm Bioallied Sci. 2015, 7(Suppl 1): S167–S170.*
7. *Darzi M.M., Mir M.S. Diagnosis of ameloblastoma in a cross-bred Holstein Friesian bull by incisional biopsy. Indian J Vet Pathol 2006, 30: 67-68.*
8. *Shilkin J. (1952). Actinomycosis and Actinobacillosis.* Journal of the Department of Agriculture, *1(3): Article 11.*
9. *Kumar S., Bisla R.S., Singh P., Chaudhary R.N., Jakhar K.K. Diagnosis and therapeutic management of oral tumours. Buffalo bulletin 2022, 41(1): 5-11.*
10. *Gardner D.G., Heikinheimo K., Shear K., Philipsen H.P., Coleman H. World Health organisation classification of tumors: Pathology and genetics of head and neck Tumours. In Barnes, L., J.W. Eveson, P. Reichart and D. Sidransky (eds.) The Lyon International Agency for Research on Cancer, French., 2005.*
11. *Sharma S., Gupta R.P., Jangir B.L. Ameloblastoma in Buffalo: Report of two cases. Indian Journal of Veterinary Pathology 2017, 4(2): 123-125.*
12. *Meuten J.E. Tumours in Domestic Animals 5th Ed. University of California Press, Berkeley, California, USA, 2017.*

VETERINARSKI PREGLED / VETERINARY REVIEW, Vol 3, No1, 2022
ISSN: 2683-5932; ISSN(Online): 2683-5924; UDK 378.147
Stanojević et al., pp 39-44

PARAMETRI METABOLIČKOG PROFILA KOD KRAVA SA SUBKLINIČKIM I KLINIČKIM MASTITISOM

PARAMETERS OF THE METABOLIC PROFILE IN COWS WITH SUBCLINICAL AND CLINICAL MASTITIS

Jovan Stanojević[1*], Miodrag Radinović[1], Marko Cincović[1]

[a]*Departman za veterinarsku medicinu, Poljoprivredni fakultet, Univerzitet u Novom Sadu, Trg Dositeja Obradovića 8, 21000 Novi Sad*
[a]*Department of veterinary medicine, Faculty of Agriculture, University of Novi Sad, Trg Dositeja Obradovića 8, 21000 Novi Sad*
**Autor za kontakt: kacasavovicvetmed@gmail.com*

SAŽETAK

Mastitisi predstavljaju jedno od najvažnijih obolenja visokomlečnih krava u savremenoj proizvodnji mleka. Uzroci mastitisa su multikauzalne etiologije, pri čemu najznačajniju ulogu imaju mikroorganizmi i to na prvom mestu bakterije. Sa kliničkog aspekta mastitisi se mogu podeliti u dve forme, a to su subklinički i klinički mastitisi. Klinički mastitisi su lakši za dijagnostiku i manifestuju se vidljivim promenama u mleku i na vimenu. Subklinički mastitisi se mogu otkriti samo pomoću različitih dijagnostičkih procedura i testova i iz tog razloga često su dugotrajno prisutni i predstavljaju izvor infekcije za druge krave u zapatu. Svako zapaljenje pa tako i mastitisi mogu da dovedu do sisitemskih promena u organizmu što se manifestuje kroz promene metaboličkog statusa. Iz tog razloga cilj ovog rada je bio da se ispitaju promene metaboličkog profila kod krava sa mastitisima u odnosu na zdrave krave. U ogled je uključeno 60 krava holštajn-frizijske rase, jednake telesne kondicije i iste faze laktacije. Krave su podeljene u tri jednake grupe. Prva grupa su bile krave sa kliničkim mastitisom, druga grupa krave sa subkliničkim mastitisom i treća kontrolna grupa zdravih krava. Svim kravama je vršeno uzorkovanje krvi venepunkcijom repne vene (*Vena Coccigea*). Nakon dobijenih rezultata podaci su statistički obradjeni i utvrdjeno je da postoji značajna statistička razlika u parametrima metaboličkog profila kod krava sa mastitisom u odnosu na zdrave krave. Kod krava sa kliničkim i subkliničkim mastitisom dolazi do značajnog porasta u koncentraciji NEFA, ukupnih proteina i globulina, dok je koncentracija triglicerida značajno niža u odnosu na zdrave krave. Koncentracija glukoze, kalcijuma i fosfora ne pokazuje značajno statističko odstupanje.

Ključne reči: krava, mastitis, metabolički profil

ABSTRACT

Mastitis represents one of the most important diseases of high-milk cows in modern milk production. The causes of mastitis are of multicausal etiology, with microorganisms playing the most important role, primarily bacteria. From the clinical aspect, mastitis can be divided into two forms, namely subclinical and clinical mastitis. Clinical mastitis is easier to diagnose and is manifested by visible changes in milk and udder. Subclinical mastitis can only be detected by various diagnostic procedures and tests and for this reason they are often present for a long time and are a source of infection for other cows in the herd. Any inflammation, including mastitis, can lead to systemic changes in the body, which is also manifested through changes in the metabolic status. For this reason, the aim of this work was to examine changes in the metabolic profile in cows with mastitis compared to healthy cows. 60 cows of the Holstein-Friesian breed, of the same body condition and the same stage of lactation, were included in the experiment. The cows were divided into three equal groups. The first group consisted of cows with clinical mastitis, the second group of cows with subclinical mastitis and the third control group of healthy cows. All cows had their blood sampled by venipuncture of the tail vein (Vena Coccigea). After the obtained results, the data were statistically processed and it was determined that there is a significant statistical difference in the parameters of the metabolic profile in cows with mastitis compared to healthy cows. In cows with clinical and subclinical mastitis, there is a significant increase in the concentration of NEFA, total proteins and globulin, while the concentration of triglycerides is significantly lower compared to healthy cows. The concentration of glucose, calcium and phosphorus shows no significant statistical difference.

Key words: cow, mastitis, metabolic profile

UVOD

Mastitisi su jedno od najznačajnih obolenja kod krava i dovode do značajnih ekonomskih gubitaka što se ogleda kroz smanjenu proizvodnju i promene u hemijskom sastavu mleka (1). Mastitis se karakteriše patološkim promenama u žlezdanom tkivu vimena i fizičkim, hemijskim i bakteriološkim promenama u mleku. (2) Zapaljenja mlečne žlezde su u najvećem broju slučajeva posledica infekcije bakterijama, ali se smatra da njihovo prisustvo kod upale nije jedini i odlučujući faktor (3,4). Niz spoljašnjih i unutrašnjih faktora u organizmu, odnosno u vimenu, smanjuje otpornost tkiva i stvara uslove da se razvije upala mlečne žlezde. Stanje energetskog bilansa kod visokomlečnih krava takodje ima značajnu ulogu u imunološkom odgovoru organizma na različite infektivne agense iz razloga što ćelije imunog sistema primarno koriste glukozu kao izvor energije (5,6). U zavisnosti od imunološkog statusa i odbrambene sposobnosti organizma kao i samog uzročnika zapaljenje mlečne žlezde se može javiti u subkliničkoj i kliničkoj formi (1,7). Klinički mastitisi su lakši za dijagnostiku i manifestuju se vidljivim promenama u mleku i na vimenu, dok se subklinički mastitisi mogu otkriti samo pomoću različitih dijagnostičkih procedura i testova. Obe forme mastitisa dovede do različitih promena u metaboličkoj adaptaciji organizma što se ogleda kroz paramatre metaboličkog profila. Te metaboličke promene se mogu odraziti i na poremećaje drugih organskih sistema i opšte stanje organizma. Iz tog razloga cilj ovog rada je bio da se utvrde razlike u parametrima metaboličkog profila kod krava sa subkliničkim i kliničkim mastitisima u odnosu na zdrave krave.

MATERIJAL I METOD

Ogled je izveden na farmi visokomlečnih krava u Vojvodini. U ogled je uključeno 60 krava holštajn-frizijske rase, jednake telesne kondicije i iste faze laktacije. Pregled krava i dijagnostika mastitisa je vršena na izmuzištu u jutarnjoj muži. Krave sa kliničkom formom mastitisa su dijagnostikovane na osnovu opšteg kliničkog pregleda vimena i prvih mlazeva mleka, dok su krave sa subkliničkim mastitisom dijagnostikovane pomoću CMT testa. Nakon dijagnostike krave su podeljene u tri jednake grupe po 20 krava. Prva grupa su krave sa kliničkom formom mastitisa, druga grupa su krave sa subkliničkim mastitisom i treća grupa su zdrave krave. Svim kravama je vršeno uzorkovanje krvi venepunkcijom repne vene (*Vena Coccigea*). Nakon uzorkovanja krv je transportovana do laboratorije gde su odredjeni parametri metaboličkog profila na aparatu marke Rayto. Odredjena je koncentracija glukoze, slobodnih masnih kiselina (NEFA), betahidroksibutirata (BHB), triglicerida, ukupnih protein, albumina, globulina, kalcijuma, fosfora i magnezijuma. Nakon dobijenih rezultata, podaci su statistički obradjeni ANOVA-testom i prikazani tabelarno.

REZULTATI

Rezultati istraživanja prikazani u tabeli 1. pokazuju koncentraciju: glukoze, slobodnih masnih kiselina (NEFA), betahidroksi-butirata (BHB), triglicerida, ukupnih proteina, albumina, globulina, kalcijuma, fosfora i magnezijuma kod krava sa kliničkim, subkliničkim mastitisom i zdravih krava kao i njihovu statističku razliku.

DISKUSIJA

Mastitisi predstavljaju značajan problem kod visokomlečnih krava. Pored zapaljenja mlečne žlezde javljaju se i promene opšteg stanja životinje što se odražava i na sam metabolizam životinje.

Promene u metaboličkoj adaptaciji kod krava u različitim stresnim situacijama kao i oboljenjima mogu se pratiti kroz parametre metaboličkog profila. Koncentracija glukoze u krvi preživara zavisi od resorbovanih količina iz digestivnog trakta, rezervi glukoze, koje su u vidu glikogena deponovani u jetri i mišićima kao i od količine novostvorene glukoze u procesu glukoneogeneze. Najveći deo glukoze se ipak sintetiše u jetri u procesu glukoneogeneze. Iz tog razloga očuvana funkcija jetre je veoma značajna za normalno funkcionisanje, održavanje glikemije i homeostaze celog organizma. Glukoza takodje ima značajnu ulogu kao izvor energije za funkcionisanje imunološkog sistema. Holtenius i sar. (8) navode da je kod krava sa negativnim energetskim bilansom i povišenom koncentracijom NEFA veća prevalenca pojave mastitisa. Koncentracija glukoze u ovom istraživanju nije pokazala značajno statističko odstupanje kod krava sa kliničkim i subkliničkim mastitisom u odnosu na zdrave krave. Slične rezultate beleže i drugi autori koji su takodje ustanovili da se koncentracija glukoze u krvnom serumu krava ne razlikuje kod mastitičnih i zdravih krava (1).

Slobodne masne kiseline (NEFA) se oslobadjaju iz deponovanog masnog tkiva u stanjima negativnog energetskog bilansa. One su osnovni supstrat za sintezu triglicerida u jetri, kao i osnovni prekusor za sintezu ketonskih tela pa iz tog razloga kod pojačane lipomobilizacije i visokih koncentracija slobodnih masnih kiselina u krvi, dolazi vrlo često do pojave kako ketoze, tako i masne infiltracije i degeneracije ćelija jetre (9).

Pojačana mobilizacija slobodnih masnih kiselina takodje može da se javi i u uslovima inflamacije. Inflamatorni odgovor organizma na različite štetne nokse obuhvata sintezu prostaglandina i leukotrijena ali i drugih intermedijatora kao što su citokini i interleukini. Ovi interleukini mogu direktno da dovedu do pojačane mobilizacije slobodnih masnih kiselina u krvi. S obzirom da su masne kiseline direktan prekusor za sintezu mlečne masti, to objašnjava povećanje koncentracije mlečne masti kod krava sa mastitisom. Kao posledica povećane mobilizacije slobodnih masnih kiselina, javlja se i povećana

koncentracija BHB, koja može da dovede do ketoznog stanja životinje. Mnogi istraživači navode da negativan energetski bilans i povećana koncentracija BHB i NEFA negativno utiče na funkcionalnu aktivnost leukocita (10). U ovom istraživanju pronadjena je značajno viša koncentracija NEFA kod krava sa subkliničkim i kliničkim mastitisom u odnosu na zdrave krave. Takodje je zabeležena i značajno viša koncentracija kod krava sa kliničkom formom u odnosu na subkliničku formu mastitisa. Ovo pokazuje da se sa stepenom oštećenja mlečne žlezde intenzivira i inflamatorni odgovor a samim tim je i intenzivnija mobilizacija slobodnih masnih kiselina. Kao što je već navedeno posledično tome dolazi i do povećanja koncentracije BHB u krvi, što je u ovom istraživanju i zabeleženo, značajno viša koncentracija BHB u krvnom serumu krava sa kliničkom formom mastitisa u odnosu na krave sa subkliničkim mastitisom i zdrave krave.

Trigliceridi predstavlaju proste masti ili estre trohidroksilnog alkohola glicerola i viših masnih kiselina. Koncentracija triglicerida u cirkulaciji zavisi od stepena mobilizacije slobodnih masnih kisleina i funkcionalnog stanja jetre. U ovom radu primećena je značajno niža koncentracija triglicerida kod krava obolelih od mastitisa u odnosu na zdrave krave, pri čemu je kod krava sa kliničkom formom mastitisa pad koncentracije triglicerida značajno izraženiji u odnosu na subkliničku formu. Za razliku od ovoga Ali i sar. (1) navode da se koncentracija triglicerida ne razlikuje značajno kod krava sa kliničkim i subkliničkim mastitisam u odnosu na zdrave krave.

Koncentracija ukupnih proteina pokazuje značajnu statističku razliku izmedju krava sa subkliničkim, kliničkim mastitisom i zdravih krava. Najviša koncentracija je zabeležena kod krava sa kliničkim mastitisom, dok je najniža koncentracija kod zdravih krava. Koncentracija globulina takodje prati koncentraciju ukupnih proteina, pri čemu je najviša koncentracija kod krava sa kliničkom formom mastitisa, nešto niža koncentracija je kod krava sa subkliničkom formom, a najniža je kod zdravih krava. Koncentracija albumina ima suprotan trend, tako da je najniža koncentracija kod klinički obolelih životinja. Slične rezulatate beleže i drugi autori (1,11).

Kada se posmatra mineralni metabolizam krava najznačajni parametri su koncentracija kalcijuma, fosfora i magnezijuma. Koncentraciju kalcijuma i fosfora u organizmu kontroliše homeostazni mehanizam preko parathormona i kalcitonina. Koncentracija kalcijuma zavisi i od resorpcije iz digestivnog trakta, raspoloživih depoa kalcijuma u kostima kao i od količine izlučivanja kalcijuma putem mleka. Das i sar. (12) su zabeležili značajno višu koncentraciju kalcijuma u serumu krava obolelih od mastitisa u odnosu na zdrave krave, dok se koncentracija magnezijuma u njihovom istraživanju nije značajno razlikovala. U ovom radu nije pronadjena značajna statistička razlika u koncentraciji kalcijuma i fosfora u krnom serumu ispitivanih krava. Za razliku od kalcijuma i fosfora, magnezijum pokazuje značajno povećanje kod krava sa kliničkom formom mastitisa u odnosu na subkliničku formu i na zdrave krave.

ZAKLJUČAK

Mastitisi utiču na metabolizam mlečnih krava pri čemu dolazi do promene metaboličkog profila. Parametri metaboličkog profila kod mastitičnih krava pokazuju odredjena odstupanja u odnosu na zdrave krave. Kod krava sa subkliničkim i kliničkim mastitisom dolazi do značajnog porasta u koncentraciji NEFA, ukupnih proteina i globulina, dok koncentracija glukoze, kalcijuma i fosfora ne pokazuje značajno statističko odstupanje. S obzirom da mastitisi dovode do povećane koncentracije ketonskih tela u cirkulaciji i sam tim uvode životinju u ketozno stanje, oni predstavljaju značajnu predispoziciju i za nastanak poremećaja drugih organskih sistema.

Tabela 1. Analiza varijanse izmedju srednjih vrednosti parametara metaboličkog profila kod krava sa kliničkim, subkliničkim mastitisom i zdravih krava.

Table 1. ANOVA between the mean values of the parameters of the metabolic profile in cows affected by clinical, subclinical mastitis and healthy cows.

	Klinički mastitis (1)	Subklinički mastitis (2)	Zdrave krave (3)	ANOVA	
Glukoza	2,00 +/- 0.33	1.92 +/- 0.34	2.03 +/- 0.48	NS	/
NEFA	0.53 +/- 0.21	0.44 +/- 0.18	0.34 +/- 0.08	P < 0.05	1:2, 1:3, 2:3
BHB	0.58 +/- 0.34	0.35 +/- 0.16	0.31 +/- 0.09	P < 0.01	1:2, 1:3
Trigliceridi	0.22 +/- 0.16	0.51 +/- 0.34	0.70 +/- 0.29	P < 0.01	1:2, 1:3, 2:3
Ukupni protein	75.00 +/- 5.15	66.1 +/- 10.23	59.46 +/- 6.64	P < 0.05	1:2, 1:3, 2:3
Albumin	25.29 +/- 4.20	27.35 +/- 3.54	29.51 +/- 3.03	P < 0.01	1:3
Globulin	49.58 +/- 7.53	38.74 +/- 8.93	29.69 +/- 4.74	P < 0.01	1:2, 1:3, 2:3
Ca	1.95 +/- 0.24	2.13 +/- 0 .33	2.02 +/- 0.36	NS	/
P	2.91 +/- 2.86	2.53 +/- 0.71	2.38 +/- 0.47	NS	/
Mg	1.01 +/- 0.30	0.77 +/- 0.33	0.66 +/- 0.35	P < 0.05	1:2, 1:3

LITERATURA

1. Ali A., Mir B. A., Bhat R. R., Baba O. K., Hussain I., Rashid S. M., Muzamil S., Ahmad S.B., Mir M. U. R. Metabolic profiling of dairy cows affected with subclinical and clinical mastitis. Journal of Entomology and Zoology Studies 2017, 5(6), 1026-1028.

2. Sharma N. Alternative approach to control intramammary infection in dairy cows - A review. Asian J Anim Vet Adv. 2007, (2):50-62.

3. Serdal K. U. R. T., Funda E. S. K. I., Leyla M. I. S., Demir P. A. Evaluation of oxidative stress, immune system and mineral concentrations in milk and serum of cows with clinical and subclinical mastitis naturally infected by Staphylococcus aureus. Kafkas üniversitesi veteriner fakültesi dergisi 2021, 27(6).

4. Cvetnić L., Samardžija M., Habrun B., Kompes G., Benić M. Microbiological monitoring of mastitis pathogens in the control of udder health in dairy cows. Slovenian Veterinary Research 2016, 53(3), 131-140.

5. Kvidera S. K., E. A., Horst M., Abuajamieh E. J., Mayorga M. V., Fernandez L. H. B. Glucose requirements of an activated immune system in lactating Holstein cows. J. Dairy Sci. 2017, 100, 2360–2374.

6. Gross J. J., Grossen-Rösti L., Wall S. K., Wellnitz O., Bruckmaier R. M. Metabolic status is associated with the recovery of milk somatic cell count and milk secretion after lipopolysaccharide-induced mastitis in dairy cows. Journal of dairy science 2020, 103(6), 5604-5615.

7. Andrews A., Boyd, H. Eddy Bovine Medicine: Disease and Husbandry of Cattle, 2003.

8. Holtenius K., Waller K. P., Essén-Gustavsson B., Holtenius P., Sandgren C. H. Metabolic parameters and blood leukocyte profiles in cows from herds with high or low mastitis incidence. The Veterinary Journal 2004, 168(1), 65-73.

9. Gröhn K., Heinonen K., Lindberg L. A. Fat infiltration in the liver of finish Ayshire Cows during early lactation, Acta Vet Scand 1987, 28, 143-148.

10. Witaya S. W., Heuer C., Noordhuizen-Stassen E. N., Schukken Y. H. Hyperketonemia and the impairment of udder defense: a review. Veterinary research 2000, 31(4), 397-412.

11. Matei S. T., Groza I., Andrei S., Bogdan L., Ciupe S., Petrean, A. Serum metabolic parameters in healthy and subclinical mastitis cows. Bulletin of the University of Agricultural Sciences and Veterinary Medicine 2010, 67(1), 110-114.

12. Das D., Panda S. K., Kundu A. K., Jena B., Das B. C., Sahu R. K. Haematological and metabolic profile test of mastitis affected bovines in Odisha, 2018.

VETERINARSKI PREGLED / VETERINARY REVIEW, Vol 3, No1, 2022
ISSN: 2683-5932; ISSN(Online): 2683-5924; UDK 378.147
Vračar et al., pp 45-51

CONFIRMATION OF THE PRESENCE OF STEC IN DOGS FROM SERBIA USING THE VEROCYTOTOXIC CELL ASSAY

POTVRDA PRISUSTVA STEC KOD PASA U SRBIJI PRIMENOM TESTA VEROCITOTOKSIČNOSTI

Vuk Vračar[a], Dragana Vujin[b], Dušan Lalošević[c], Jana Mitrović[a*], Vesna Lalošević[a]

[a]*Department of Veterinary Medicine, Faculty of Agriculture, University of Novi Sad, Trg Dositeja Obradovića 8, 21000 Novi Sad*
[b]*National Reference Laboratory for Rabies – Pasteur Institute Novi Sad, Hajduk Veljkova 1, 21000 Novi Sad*
[c]*Faculty of Medicine Novi Sad, University of Novi Sad, Hajduk Veljkova 3, 21000 Novi Sad*
[a]*Departman za veterinarsku medicinu, Poljoprivredni fakultet, Univerzitet u Novom Sadu, Trg Dositeja Obradovića 8, 21000 Novi Sad*
[b]*Zavod za antirabičnu zaštitu – Pasterov zavod, Hajduk Veljkova 1, 21000 Novi Sad*
[c]*Medicinski fakultet Novi Sad, Univerzitet u Novom Sadu, Hajduk Veljkova 3, 21000 Novi Sad*
[*]*Corresponding author: jana.mitrovic@polj.uns.ac.rs*

ABSTRACT

Shiga toxin-producing *Escherichia coli* (STEC) is a foodborne pathogen which represents a serious public health concern on a global level. Although STEC infections in humans are primarily recognized as foodborne diseases, as a potential risk factor for development of STEC-associated diseases of particular importance is the direct and indirect contact with domestic pets, which are also associated with shedding STEC belonging to diverse serotypes in their feces. STEC produce two potent cytotoxins, Shiga toxins (Stx1 and Stx2) encoded by *stx*1 and *stx*2 genes. The Vero cell assay (VCA) was a standard procedure for the detection of Stx, because of the high sensitivity of the Vero (African green monkey kidney) cell line to Stx due to its high concentration of Gb3 and Gb4 receptors for Shiga toxins in eukaryotic cells. As a little is known about the prevalence of STEC in dogs in Serbia, the aim of our research was to determine Shiga toxin-producing *E. coli* isolated from dogs' fecal samples using the VCA test. Performing the VCA test in this research determined the presence of 2 STEC isolates, therefore, in the total examined population of dogs, the prevalence obtained using this test, amounted to 1.98%.

Key words: VCA, Serbia, STEC, dogs

SAŽETAK

Šiga toksin-produkujuća *Escherichia coli* (STEC) je patogen prenosiv hranom i predstavlja ozbiljan problem u javnom zdravlju na globalnom nivou. Iako su infekcije izazvane STEC primarno alimentarne, od naročitog značaja kao potencijalan faktor rizika za razvoj oboljenja izazvanih ovim bakterijama je direktan i indirektan kontakt sa kućnim ljubimcima, koji su povezani sa izlučivanjem različitih serotipova STEC fecesom. STEC produkuju dva potentna citotoksina, Šiga toksine (Stx1 i Stx2) kodirane genima *stx*1 i *stx*2. Test verocitotoksičnosti (VCA) predstavljao je standardnu proceduru za detekciju Stx usled visoke osetljivosti Vero ćelijskih kultura bogatih Gb3 i Gb4 receptorima za Šiga toksine. Prema našim saznanjima, nema mnogo podataka o prevalenciji STEC kod pasa u Srbiji, stoga cilj ovog istraživanja bio je da se utvrdi prisustvo Šiga toksin-produkujuće *E.* coli izolovane iz uzoraka fecesa pasa korišćenjem testa verocitotoksičnosti. Prisustvo 2 STEC izolata utvrđeno je izvođenjem VCA testa u ovom istraživanju, te je vrednost prevalencije u ukupnoj ispitivanoj populaciji pasa, dobijena upotrebom ovog testa, iznosila 1,98%.

Ključne reči: VCA, Serbija, STEC, psi

INTRODUCTION

Shiga toxin-producing *Escherichia coli* (STEC) is a foodborne pathogen which represents a serious public health concern on a global level, causing diarrheal disease in humans sometimes followed by hemorrhagic colitis or hemolytic uremic syndrome (HUS) – a systemic complication that could lead to death. (1, 2).

Escherichia coli is frequently found in the gastrointestinal tract of both humans and animals as commensal bacteria (3). Cattle and other ruminants have been pointed out as principal reservoirs of STEC strains, particularly of those belonging to serotype O157:H7 (4). However, epidemiological surveys have shown that STEC strains are also prevalent in gastrointestinal tract of other domestic animals, including dogs and cats. Although STEC infections in humans are primarily recognized as foodborne diseases, as a potential risk factor for development of STEC-associated diseases of particular importance is the direct and indirect contact with domestic pets, which are also associated with shedding STEC belonging to diverse serotypes in their feces (4, 5). Most outbreaks and sporadic cases of HUS worldwide are attributed to *E. coli* O157:H7, however, it is known that a large number of cases of severe illness are caused by other serotypes (6).

The most important virulent determinants associated with STEC include two potent cytotoxins, Shiga toxins (Stx1 and Stx2) encoded by Shiga-toxin genes *stx*1 and *stx*2, respectively (3). A growing number of Stx1 and Stx2 variants have been identified based on the amino acid composition of their StxA and StxB subunits. Expression of the *stx* genes regulates the amount of Stx produced during infection, a critical feature of STEC pathogenicity correlated with the severity of human infection (5).

Another virulence factor of highly virulent serotypes in humans is the outer membrane protein intimin, encoded by the *E. coli* attaching and effacing gene (*eae*) located on a chromosomal pathogenicity island termed the locus for enterocyte effacement (LEE). In addition, STEC strains associated with severe disease in humans produce an enterohemolysin (Ehx) which is plasimid-encoded and necessary for STEC pathogenicity (3, 7).

The Vero cell assay (VCA) has been a standard procedure for the detection of Shiga toxins – also called verocytotoxins, since Konowalchuk and colleagues discovered this

toxin family (8, 9). The Vero (African green monkey kidney) cell line is very sensitive to Shiga toxin due to its high concentration of globotriaosylceramides Gb3 and Gb4, the receptors for Shiga toxins in eukaryotic cells. Sterile fecal filtrates prepared from fresh stool specimens or broth enrichments of selected colonies are inoculated onto cells and observed for typical cytopathic effect. Confirmation that the cytopathic effect is caused by Shiga toxin is performed by neutralization using anti-Stx1 and anti-Stx2 antibodies. Although very sensitive, this method is not routinely used in most clinical microbiology laboratories because the method requires familiarity with tissue culture technique, the availability of cell monolayers, and specific antibodies. Testing typically takes 48-72 hours (10).

The expansion of STEC-specific PCR techniques has provided the opportunity to develop new procedures for the detection of STEC which will address many of the shortcomings of the VCA. Screening of fecal samples for the presence of VTEC by VCA and PCR incorporates two inherently different strategies; the VCA detects toxin production, while PCR detects toxin gene sequences (9).

As a little is known about the prevalence of STEC in dogs and to our knowledge there is no published data on this topic in Serbia, the aim of our research was to determine Shiga toxin-producing *E. coli* isolated from dogs by using the VCA test.

MATERIAL AND METHODS

The Vero cell culture assay (VCA), previously described by Rahn et al. (9) was used to demonstrate toxin production, with certain modifications. For the purpose of this study, 80 *E. coli* isolates previously stored at -80°C, which were obtained from dogs' fecal samples and whose identity was confirmed by the MALDI-TOF MS method, were inoculated into previously labeled tubes with Brain Heart Infusion (BHI) liquid medium (Biolife Italiana, Milan, Italy) by scraping the frozen liquid culture with the tip of the loop and stirring it into the medium. The substrate was previously prepared according to the manufacturer's recommendations and poured (5 ml each) into glass tubes, and then sterilized in an autoclave for 15 minutes at 121°C. After inoculation, the test tubes were closed with a metal cap and the cultures were incubated for 18 to 24 hours, under aerobic conditions at 37°C. After incubation, the cultures were centrifuged in an Eppendorf™ 5702 Series centrifuge (Fisher Scientific, New Jersey, USA) at a speed of 5000 rpm for 10 minutes, in order to isolate Stx. After centrifugation, 1 ml of the supernatant was transferred to sterile and properly labeled Eppendorf tubes, and the samples were then placed at -20°C until further use.

In the first step of the VCA test, 200 µl of Glasgow's Minimum Essential Medium (GMEM) (Sigma-Aldrich, Darmstat, Germany) supplemented with 10% FBS was added to the wells of a microtiter plate with 96 fields (Sarsedt, Nümbrecht, Germany), followed by adding 50 µl of each sample to the first row of wells, and then graded dilutions of the sample were made, 1:25 in the second row and 1:125 in the third row of the microtiter plate. After sample addition, 100 µl of Vero cell suspension (4 x 105 cells per ml) was added to each well. Vero cells used in this study were from passage 59 and were 2 days old. The plates were incubated for 48 hours in an atmosphere of 5% CO2 at 37°C. After the incubation, in order to fix and stain the cell cultures, 10 µl of Giemsa dye solution was added to each well. After the 15-minute staining, the dye solution was poured from the well, and the microtiter plates were observed with an inverted microscope in order to assess the degree of cytotoxicity.

The assessment of the degree of verocytotoxicity was performed by comparison with control wells containing only pure culture of Vero cells. Wells having 50% or greater cytotoxicity, compared to a standard control well, were considered positive. Wells exhibiting less than 50% cytotoxicity in the 1:5 dilution were classified as weakly positive. The results were interpreted as negative, weakly positive and positive at titer 1:5, 1:25 and 1:125. The supernatant of the centrifuged culture of *E. coli* strain ATCC 35150 was used as a positive control.

RESULTS

The results of the VCA test showed an even increase of cells over the entire bottom of the well in wells with a negative control, i.e. a pure culture of Vero cells (Figure 1). The wells with a positive control, i.e. those in which the supernatant obtained by centrifugation of a 24-hour culture of EHEC strain ATCC 35130 was added to the Vero cell culture, at all dilutions (1:5, 1:25 and 1:125) a loss of over 50% of the cells was recorded (Figure 1). Cytotoxicity as a result of Stx production was recorded in wells in which the supernatants of centrifuged cultures of 2 isolates were added (Figure 2). In both cases, cytotoxicity was recorded only at the dilution of 1:5. The prevalence of STEC in the studied population of dogs, obtained by the VCA test, was 1.98%.

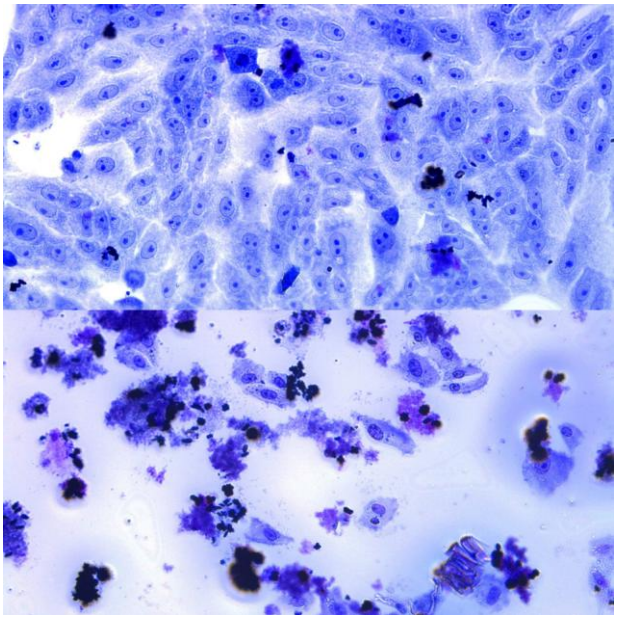

Figure 1. Negative (above) and positive (below) control. Magnification 20x (original)

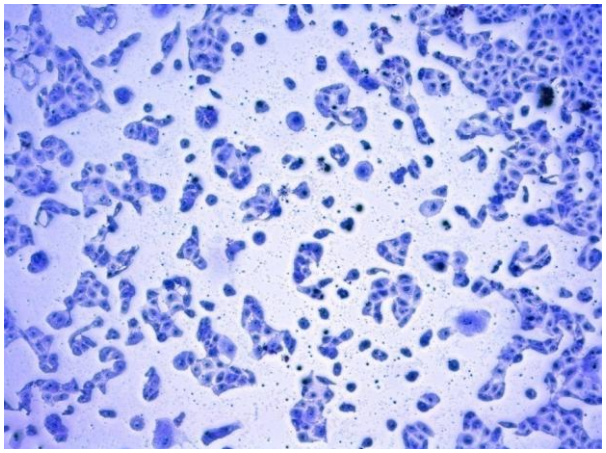

Figure 2. Positive sample at 1:5 dilution, magnification 5x (original)

DISCUSSION

In general, data on prevalence rates of STEC in dogs Serbia are scarce. The first study that established the presence of STEC in Serbia involved fecal samples of human origin and used the VCA test. The result of this study showed that the prevalence of STEC was 0.8% (11). In another study carried out in Serbia, in which food samples and samples of feces originating from several animal species were used, cytotoxic effect on Vero cell culture, as a consequence production of Stx was recorded in 446 (12.33%) of 3616 examined samples (12).

Performing the VCA test in this research determined the presence of 2 STEC isolates, therefore, in the total examined population of dogs, the prevalence obtained using this test, amounted to 1.98%. This STEC prevalence rate was higher than the prevalence reported in dogs in Germany, but lower than the prevalence reported in dogs in Trinidad and Tobago, also obtained by the VCA test. During the examination of 24 hemolysin-producing *E. coli* strains isolated from dogs with gastroenteritis in Germany, the VCA showed that none of these strains produced Stx, not even the strain belonging to EHEC from serogroup O26 determined by the hemagglutination method (13). In contrast to this finding, Stx production was found in 13.3% of isolates from Trinidad and Tobago, whereas the total prevalence of STEC

determined by the VCA test in dogs was 14.6%, respectively (14).

Furthermore, new procedures and methods were developed for the detection of STEC, which makes it difficult to compare our findings with the results of other authors. The emergence of STEC in dogs was reported with a prevalence ranging from 4 to 15.5% (15).

Although the routine use of the VCA procedure for detection of STEC in diagnostic laboratory settings is limited due to prolonged time for results, lack of specificity and the limitations inherent in tissue culture, in 2019, To and Bhunia investigated if the three-dimensional (3D) platform of Vero cells would provide improved sensitivity for rapid screening of STEC in food samples (1). Vero cells were grown as a monolayer (2D) or in a collagen-matrix (3D) and exposed to Shiga-toxin (Stx) preparation or STEC cells that were pre-exposed to antibiotics for toxin induction. As a biomarker for cytotoxicity, lactate dehydrogenase (LDH) release from Vero cells was monitored. The results showed STEC detection after 6 h post-inoculation with cytotoxicity values ranging from 33 to 79%, which is considerably faster than the traditional 2D platform, when tested with STEC. This 3D cell-based screening assay relies on mammalian cell pathogen interaction that can complement other molecular techniques for the detection of cell-free Stx or STEC cells for early detection and prevention. Overall, a 3D Vero cell-based assay is more competitive than the previously modified 2D Vero cell-based assay (12–16 h) (16), and compatible with PCR (17, 18) and immunoassays (19-21), thus provides a convenient alternative approach for the detection of STEC (1).

Rahn et al. compared the VCA test and the PCR method as indicators of STEC presence in bovine and human fecal samples and reported that the VCA test is highly sensitive for detection of Stx genes since VCA-positive samples screened for STEC did not yield an isolate, similar to the results of other studies (9, 22). On the other hand, in the absence of neutralization of Stx genes, it lacks specificity, therefore, results for some VCA-positive samples may be due to non-Stx cytotoxicity. However, failing to obtain isolates from VCA-positive samples may also be attributable to low STEC numbers, which would decrease the probability of finding an isolate. In contrast, the PCR method resulted in a moderate number of false negatives but also low numbers of false positives, and certain samples that were PCR positive did not yield an isolate. PCR-positive but VCA-negative results may have been due to the presence of nonviable, or viable but nonculturable microorganisms (23), or possibly low levels of Stx production (24) or lack of toxin synthesis despite the presence of intact Stx gene sequences. The results for samples which were both VCA and PCR positive but from which no isolate was obtained may have been due to low numbers of STEC with respect to background flora. Multiple copies of Stx genes coupled with high levels of toxin synthesis may account for the inability to obtain an isolate in this type of sample. In summary, both VCA titer and PCR result were found to be of value in identifying samples most likely to yield a STEC isolate (9).

CONCLUSION

Shiga toxin-producing *Escherichia coli* is a zoonotic pathogen that can cause severe illness in humans, and its circulating strains in the animal-human-environment interface exhibit great variability in terms of virulence and serotypes, where diverse animal species, mainly ruminants, play a fundamental role as reservoirs. Even though PCR provides fast and reliable results, VCA test should be done as an additional diagnostic tool whenever possible due to its capability to demonstrate Stx production.

1. *To C. Z., Bhunia A. K. Three-dimensional Vero cell-platform for rapid and sensitive screening of Shiga-toxin producing Escherichia coli. Frontiers in microbiology 2019, 10:949.*
2. *Zhang P., Essendoubi S., Keenliside J., Reuter T., Stanford K., King R., Lu P.,Yang X. Genomic analysis of Shiga toxin-producing Escherichia coli O157:H7 from cattle and pork-production related environments. NPJ science of food 2021, 5:15.*
3. *Algammal A. M., El-Tarabili R. M., Alfifi K. J., Al-Otaibi A. S., Hashem M. E. A., El-Maghraby M. M., Mahmoud, A. E. Virulence determinant and antimicrobial resistance traits of Emerging MDR Shiga toxigenic E. coli in diarrheic dogs. AMB Express 2022, 12(1):1-12.*
4. *Zahraei Salehi T., Askari Badouei M., Mehdizadeh Gohari I. Molecular detection and antibacterial susceptibility of enteropathogenic Escherichia coli (EPEC) and shigatoxigenic Escherichia coli (STEC) strains isolated from healthy and diarrhoeic dogs. Comparative Clinical Pathology 2011, 20(6):585-589.*
5. *Bentancor A., Rumi M. V., Carbonari C., Gerhardt E., Larzabal M., Vilte D. A., Pistone-Creydt V., Chinen I., Ibarra C., Cataldi A., Mercado E. C. Profile of Shiga toxin-producing Escherichia coli strains isolated from dogs and cats and genetic relationships with isolates from cattle, meat and humans. Veterinary microbiology 2012, 156(3-4):336-342*
6. *Rivas M., Miliwebsky E., Chinen I., Deza N., Leotta G. A. The epidemiology of hemolytic uremic syndrome in Argentina. Diagnosis of the etiologic agent, reservoirs and routes of transmission. Medicina (B. Aires)2006, 66 (3):27–32.*
7. *Puno-Sarmiento J., Medeiros L., Chiconi C., Martins F., Pelayo J., Rocha S., Nakazato G. Detection of diarrheagenic Escherichia coli strains isolated from dogs and cats in Brazil. Veterinary Microbiology 2013, 166(3-4):676–680*
8. *Konowalchuk J., Speirs J. I., Stavric S. Vero response to a cytotoxin of Escherichia coli. Infection and Immunity 1977, 18:775-779.*
9. *Rahn K., Wilson J. B., McFadden K. A., Read S. C., Ellis A. G., Renwick S. A., Clarke R. C., Johnson R. P. Comparison of Vero cell assay and PCR as indicators of the presence of verocytotoxigenic Escherichia coli in bovine and human fecal samples. Applied and Environmental Microbiology 1996, 62:4314-4317.*
10. *Gould L. H., Bopp C., Strockbine N., Atkinson R., Baselski V., Body B., Carey R., Crandall C., Hurd S., Kaplan R., Neill M., Shea S., Somsel P., Tobin-D'Angelo M., Griffin P. M., Gerner-Smidt P., Centers for Disease C., Prevention. Recommendations for diagnosis of shiga toxin—producing Escherichia coli infections by clinical laboratories. MMWR. Recommendations and reports: Morbidity and Mortality Weekly Report. Recommendations and reports 2009, 58:1-14.*
11. *Cobeljic M., Lepsanovic Z., Velimirovic S. Infrequent finding of verotoxin-producing Escherichia coli in diarrheal stools in Belgrade, Serbia. Scandinavian journal of infectious diseases 1995, 27: 427-428.*
12. *Cobeljic M., Dimic B., Opacic D., Lepsanovic Z., Stojanovic V., Lazic S. The prevalence of Shiga toxin-producing Escherichia coli in domestic animals and food in Serbia. Epidemiology and Infection 2005, 133:359-366*
13. *Prada J., Baljer G., De Rycke J., Steinruck H., Zimmermann S., Stephan R., Beutin L. Characteristics of alpha-hemolytic strains of Escherichia coli isolated from dogs with gastroenteritis. Veterinary Microbiology 1991, 29:59-73.*
14. *Seepersadsingh N., Adesiyun A. A. Occurrence of phenotypic virulence markers, enteropathogenic serotypes and verocytotoxin production amongst strains of Escherichia coli isolated from non-diarrhoeic dogs in Trinidad. Veterinarski Arhiv 2009, 79:245-257.*

15. *Galarce N., Escobar B., Sánchez F., Paredes-Osses E., Alegría-Morán R., Borie C. Virulence genes, Shiga toxin subtypes, serogroups, and clonal relationship of Shiga toxin-producing Escherichia coli strains isolated from livestock and companion animals. Animals 2019, 9(10):733.*
16. *Roberts P. H., Davis K. C., Garstka W. R., Bhunia A. K. Lactate dehydrogenase release assay from Vero cells to distinguish verotoxin producing Escherichia coli from non-verotoxin producing strains. Journal of Microbiological Methods 2001, 43(3):171–181.*
17. *Amani J., Ahmadpour A., Foolad, A. A. I., Nazarian S. Detection of E. coli O157: H7 and Shigella dysenteriae toxins in clinical samples by PCR-ELISA. Brazilian Journal of Infectious Diseases 2015, 19:278–284.*
18. *Parsons B. D., Zelyas N., Berenger B. M., Chui L. Detection, characterization, and typing of Shiga toxin-producing Escherichia coli. Frontiers in Microbiology 2016, 7:478.*
19. *Cho I. H., Bhunia A., Irudayaraj J. Rapid pathogen detection by lateral-flow immunochromatographic assay with gold nanoparticle-assisted enzyme signal amplification. International journal of food microbiology 2015, 206:60-66.*
20. *Wang J., Katani R., Li L., Hegde N., Roberts E. L., Kapur V., DebRoy C. Rapid detection of Escherichia coli O157 and Shiga toxins by lateral flow immunoassays, Toxins 2016, 8:92.*
21. *Armstrong C., Ruth L., Capobianco J., Strobaugh T., Rubio F., Gehring A. Detection of Shiga toxin 2 produced by Escherichia coli in foods using a novel AlphaLISA. Toxins 2018, 10:422.*
22. *Fach P., Perelle S., Dilasser F., Grout J. Comparison between a PCR-ELISA test and the vero cell assay for detecting Shiga toxin-producing Escherichia coli in dairy products and characterization of virulence traits of the isolated strains. Journal of Applied Microbiology 2001, 90(5):809-818.*
23. *Josephson K. L., Gerba C. P., Pepper I. L. Polymerase chain reaction detection of nonviable bacterial pathogens. Applied and Environmental Microbiology 1993, 59:3513–3515.*
24. *O'Brien A. D., LaVeck G. D., Thompson M. R., Formal S. B. Production of Shigella dysenteriae type 1-like cytotoxin by Escherichia coli. Journal of Infectious Diseases 1982, 146:763–769.*